

# Actualización de otitis colesteatomatosa

Ponencia leída en el Congreso de la SAORL, celebrado en Alcañiz 2006

## Introducción

Bajo el término de Otitis Crónica Colesteatomatosa consideramos aquella que desarrolla en las cavidades del oído medio un epitelio malpighiano queratinizante y descamativo. En la gran mayoría de los casos el colesteatoma es irregular macroscópicamente, mal delimitado, extendiéndose bajo una mucosa aparentemente sana, pudiendo aparecer en ocasiones como una extensión multifocal. Esta "piel en lugar equivocado", causa destrucción del hueso temporal y produce complicaciones por la erosión de las estructuras óseas adyacentes. La resorción ósea puede causar la erosión de la cadena osicular y la cápsula ótica con la consecuente pérdida auditiva, disfunción vestibular, parálisis facial y complicaciones intracraneales.

Como en todo proceso inflamatorio la otitis crónica es evolutiva, el aspecto anatomopatológico es bastante variable puesto que resultará de las interacciones de tres tejidos diferentes y yuxtapuestos a nivel del oído medio: la mucosa tubo-timpánica, la piel tan característica del fondo del conducto auditivo externo y el tejido conjuntivo interpuesto representado por el corion, las fibras timpánicas y los huesecillos.

La pars tensa timpánica tiene un verdadero esqueleto representado por las fibras colágenas. En contra, la pars flácida es un punto débil ya que el mesénquima que separa la epidermis de la mucosa carece de una estructura bien definida. Existe una segunda zona de debilidad situada en el cuadrante posterosuperior de la pars tensa timpánica, en el nacimiento de la cuerda del tímpano, donde el anulus se debilita hasta desaparecer macroscópicamente.

Y por último, desde la trompa de Eustaquio a la mastoides, las cavidades del oído medio presentan una serie de estenosis anatómicas: istmo tubárico, diafragma interático-timpánico y áditus.

La presencia de los huesecillos y sus tendones explica la formación de mesos y compartimentos de la caja, pudiendo detener la enfermedad en uno o más de ellos y consecuentemente la progresión del colesteatoma.

En lo que concierne a la formación del colesteatoma, hemos de reconocer que los avances etiopatogénicos han sido escasos desde principios del siglo XX. Las mismas preguntas nos hacemos para explicar la presencia en las cavidades del oído medio y sus dependencias, de formaciones malpighianas, queratinizantes y descamativas. ¿Inclusión embrionaria, metaplasia o invasión?

Ninguna de estas teorías es definitiva, aunque el análisis de los hechos sea claramente favorable a la teoría de la invasión en la inmensa mayoría de los casos. Dicha teoría explica la formación del colesteatoma por migración del

epitelio del fondo del conducto auditivo externo hacia el oído medio. Esto ocurre en el colesteatoma secundario a otitis media aguda necrosante o en el caso de una perforación marginal, generalmente postero-superior.

Para realizar esta actualización, hemos llevado a cabo una búsqueda bibliográfica en el Servicio que presta la LIBRERÍA NACIONAL DE MEDICINA Y EL INSTITUTO NACIONAL DE LA SALUD de E.E.U.U., a través de su página WEB (PubMed). La búsqueda fue extensa, utilizando como límites, la palabra colesteatoma y los últimos 5 años (Fig. 1). Además realizamos búsquedas por separado para el idioma español, el inglés y sin límite de idioma. Nos llamó la atención la escasez de publicaciones sobre el tema, únicamente 10 en español, siendo el inglés el idioma mayoritariamente utilizado, con 474 publicaciones de un total de 639. Con todos los datos obtenidos, nos ceñimos a revisar las publicaciones en inglés y español.

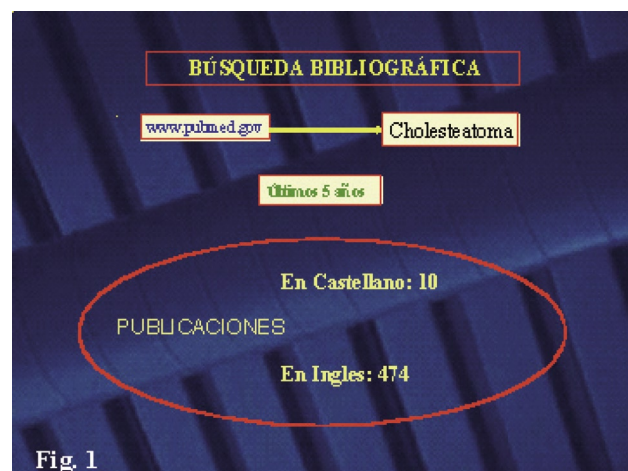


Fig. 1

Al hacer una comparativa del número de publicaciones sobre colesteatoma con otras de nuestra especialidad, vemos como, aunque las publicaciones más numerosas están en el campo de la otología, son otras patologías, como el implante coclear, las que reciben una mayor atención en el aspecto de la investigación, con más del doble de artículos publicados.

Asimismo cotejando el número de artículos publicados sobre colesteatoma con los referentes a otras patologías frecuentes en distintas áreas de nuestra especialidad, también apreciamos un menor interés investigador y divulgativo por parte de los distintos autores (Fig. 2).

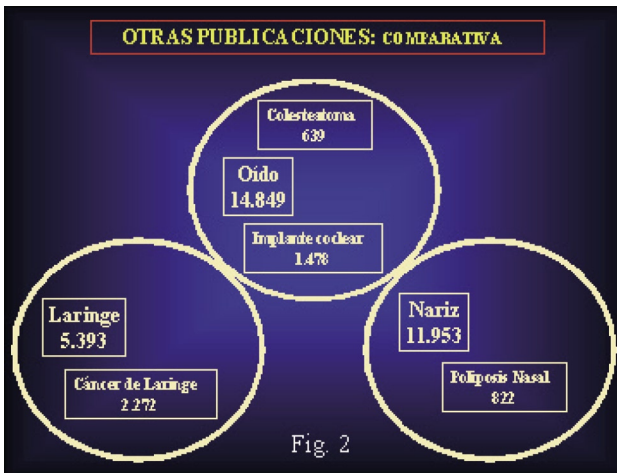

Fig. 2

De las 10 publicaciones que encontramos en español, la mayoría corresponden al Acta Otorrinolaringológica, siendo los artículos referentes al tratamiento quirúrgico los más numerosos. Las otras tres, se reparten entre los Anales Iberoamericanos y, curiosamente, una de ellas la localizamos en una revista de oftalmología de una Sociedad Autónoma.

Pudiera ser que algunos artículos publicados en revistas periódicas o divulgaciones de otro tipo no estén incluidos en la base de datos PubMed por no cumplir los estándares. Pero siendo ésta la fuente de bibliografía médica más consultada, pensamos que es responsabilidad de cada uno de los autores la inclusión del trabajo en dicho recurso.

Del conjunto de las publicaciones editadas en inglés y español sistematizamos la revisión bibliográfica de la literatura dividiéndolas en grupos según la naturaleza de su contenido. El grupo más numeroso corresponde a la presentación de "casos clínicos", con un 39%, seguido por el de "estudios clínicos" en los que se valoran los resultados ante distintos tratamientos. Dentro de éstos la práctica totalidad se refiere al tratamiento quirúrgico que incluye los resultados funcionales con las distintas técnicas utilizadas, los materiales de reconstrucción y las complicaciones e índices de recurrencia del colesteatoma.

Algo menos numeroso es el grupo de artículos que se refieren a la "etiopatogenia", y el menos frecuente es el conjunto de los dedicados al "diagnóstico por la imagen" (Fig. 3).

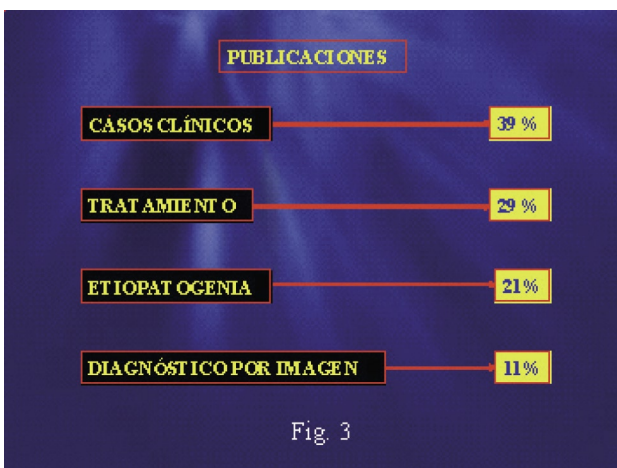


Fig. 3

## Etiopatogenia del colesteatoma:

El colesteatoma puede ser considerado como una alteración del control del crecimiento celular, existiendo una alta capacidad proliferativa en todas las capas del epitelio(1). Entre las distintas maneras de evaluar la proliferación celular, recientemente han sido introducidos como marcadores, las citoqueratinas (proteínas de células epiteliales), el antígeno nuclear de proliferación celular y la trombomodulina.

Estudios utilizando estos marcadores han verificado la alta capacidad proliferativa del epitelio del colesteatoma, lo que nos haría preguntarnos si se podría considerar neoplasia de bajo grado, pero el análisis del contenido del DNA de distintos colesteatomas evidenció que la mayoría tenían un contenido DNA euploide normal, por lo que no se pueden conceptualizar como tales (1).

La cuantificación de la actividad proliferativa del epitelio permite una estimación de la agresividad del colesteatoma, de su capacidad de destrucción ósea y de la posibilidad de recurrencia.

El colesteatoma tiene en el tejido conectivo subepitelial, un importante infiltrado de células inflamatorias que liberan altas cantidades de citoquinas, factores de crecimiento y enzimas proteolíticas (1,2,3,4). Las citoquinas producidas por monocitos, macrófagos y leucocitos, tienen un importante papel en la proliferación del epitelio tras las alteraciones mucosas.

Como factores de crecimiento encontramos el factor de crecimiento epidérmico (EGF), el factor de crecimiento de fibroblastos (FGF) y el factor de crecimiento del endotelio vascular (VEGF) (1,5), los cuales son estimuladores potentes de la proliferación celular, conduciendo al crecimiento masivo de queratinocitos que llevarían a la destrucción de la mucosa del oído medio.

Por último, las colagenasas y metaloproteinasas son enzimas responsables de la degradación proteolítica, jugando un papel importante en la resorción ósea (2,3). Ante este dato, se ha considerado que los bifosfonatos, que se usan en enfermedades como la osteoporosis, la enfermedad de Paget y la displasia fibrosa, entre otras, se podrían aplicar para prevenir la destrucción ósea en el colesteatoma, ya que su acción es inhibir la resorción ósea (6).

Resumiendo, las conclusiones a las que podemos llegar tras analizar el grupo de publicaciones sobre etiopatogenia son:

1. Las investigaciones no indican ninguna causa genética en los colesteatomas (1).
2. El colesteatoma es un proceso de "herida-curación de daño", más que una lesión neoplásica (1).
3. La activación de células hiperproliferativas en el Colesteatoma constituye una respuesta a diferentes estímulos, representada por las citoquinas (2).
4. No hay diferencias manifiestas, ni moleculares ni celulares, entre los diversos tipos de colesteatomas, es decir, entre los colesteatomas congénitos y los adquiridos (1,7,8).

## Diagnóstico radiológico del colesteatoma:

Desde el punto de vista del diagnóstico mediante técnicas por la imagen, la TC de alta resolución se muestra como una excelente técnica diagnóstica preoperatoria en la cirugía de la otitis media crónica colesteatomatosa.

Los hallazgos de la TC nos informan de la extensión de la masa del colesteatoma, de la existencia de destrucción ósea, de alteraciones de la cadena osicular, del estado del tegmen tympani y de la posible existencia de fístulas en los canales semicirculares (9), teniendo todos los hallazgos anteriormente reseñados una excelente correlación con los encontrados durante la cirugía.

Asimismo, la TC es capaz de proporcionarnos datos muy fiables de la posición anatómica de las meninges, del seno sigmoide y del golfo yugular logrando de este modo optimizar el abordaje quirúrgico, pero siempre debiendo considerar que, por contra, las dehiscencias del canal de Falopio van a ser imposibles de visualizar (10) (Fig.4).

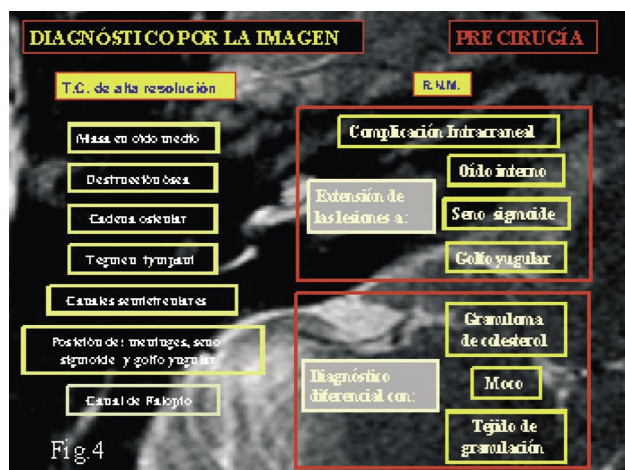


Fig. 4

La segunda técnica radiodiagnóstica reseñada es la RNM, considerándose su utilización de elección de forma preoperatoria ante la sospecha de posibles complicaciones intracraneales. Del mismo modo será de utilidad para valorar la posibilidad de extensión al oído interno, el seno sigmoide o el golfo de la yugular.

Además su uso es primordial para el diagnóstico diferencial del colesteatoma con otras tumoraciones, como el granuloma de colesterol, o la presencia de tejido de granulación, o simplemente la existencia de moco ocupando el oído medio (11,12).

La realización de una TC en el momento postquirúrgico, nos dará información sobre el estado final de la cavidad, considerándola de gran importancia sobre todo en el supuesto de cavidades reconstruidas, no siendo capaz de revelar el tipo de tejido responsable de la ocupación, aunque si informándonos mediante signos indirectos de la posible existencia de un colesteatoma recurrente o residual (progresiva destrucción ósea, desplazamiento osicular).

A pesar de lo señalado anteriormente, la realización de un TC postquirúrgico es importante en el planteamiento de una posible reintervención.

Si seguimos valorando un oído en un tiempo posterior a la cirugía, deberemos comentar nuevamente la RNM como técnica diagnóstica ya que nos proporcionará información adicional sobre el carácter de la masa que ocupa la cavidad.

Ahora bien las técnicas habituales de RNM, dan un importante número de falsos positivos, error que es posible subsanar considerablemente mediante la obtención de imágenes tardías tras la inyección de contraste, o bien con la utilización de RNM en secuencias de difusión (RNM D-W), siendo esta última una técnica novedosa cuyo fundamento será la medición de la difusión molecular del agua en los tejidos a estudio. Como todas las técnicas, existirán limitaciones, siendo para la RNM D-W el principal handicap el hallarnos ante una masa con un tamaño inferior a 5 mm (13,14,15,16) (Fig. 5).

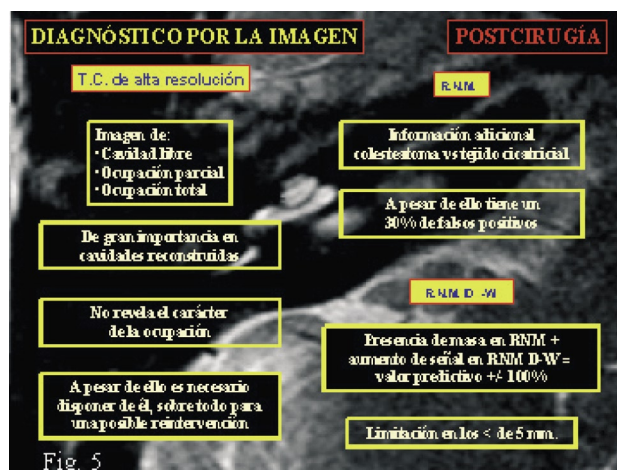

Fig. 5

En un intento de esquematizar el estudio de la utilidad de las técnicas de radiodiagnóstico en la fase pre y postquirúrgica de la otitis media crónica colesteatomatosa, concluimos que:

1. La TC de alta resolución es imprescindible en el diagnóstico previo a la intervención quirúrgica.
2. La RNM es la técnica de elección en el diagnóstico de las complicaciones, así como en el diagnóstico diferencial con otras lesiones del peñasco.
3. La RNM D-W (difusión water, resonancia por la difusión molecular de agua en los tejidos) parece mostrarse como la técnica de elección para el diagnóstico del colesteatoma residual o recurrente (13,14,15,16).
4. Hasta la fecha ninguna prueba diagnóstica por la imagen es capaz de reemplazar a la cirugía abierta cuando la clínica-exploración indica posibilidad de colesteatoma recurrente o residual.



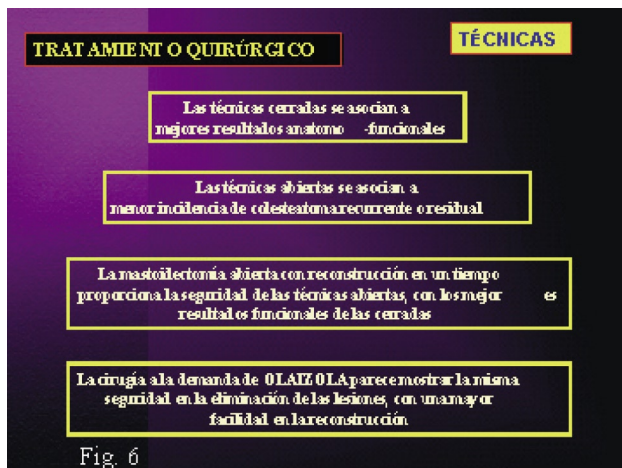
## Tratamiento de la otitis media crónica colesteatomatosa

La revisión bibliográfica realizada, en lo que al tratamiento quirúrgico del colesteatoma hace referencia, engloba distintas publicaciones que se ocupan en su mayoría de comparar los distintos tipos de técnicas: mastoidectomía abierta versus cerrada; la reconstrucción del muro y/o del ático, la antroexclusión y el relleno de la cavidad mastoidea; incluyendo en este mismo apartado el uso de distintos materiales para la reconstrucción de la mastoidectomía y la realización de osiculoplastias frente a las timpanoplastias clásicas.

Todos conocemos que las técnicas cerradas se asocian, en general, a mejores resultados anatómo-funcionales, y que por otro lado las técnicas abiertas proporcionan una menor incidencia de colesteatoma recurrente o residual.

Así mismo, la mayoría de los autores coinciden en que la mastoidectomía abierta con reconstrucción en un tiempo, nos va a proporcionar la seguridad de las técnicas abiertas, con los mejores resultados funcionales de las cerradas (17,18).

La técnica a la demanda de OLAIZOLA posee la misma seguridad en la erradicación del colesteatoma, proporcionándonos una mayor facilidad en la reconstrucción(19) (Fig. 6).



Sin embargo, no hay un acuerdo unánime entre la mayoría de los autores acerca de cual es la mejor técnica reconstructiva, ya sea la reconstrucción del muro y/o de la pared lateral del ático, ya sea la técnica de antroexclusión, o bien la obliteración de la mastoides y/o el ático.

Los distintos autores consultados suelen tener predilección por algún material en concreto para la reconstrucción de la mastoidectomía, obteniendo resultados similares todos ellos (20,21).

En la reconstrucción del muro, la mayoría de los autores consultados son partidarios de utilizar material autólogo, bien sea de cartilago del trago, de la concha, o en ocasiones costal, o de cortical ósea.

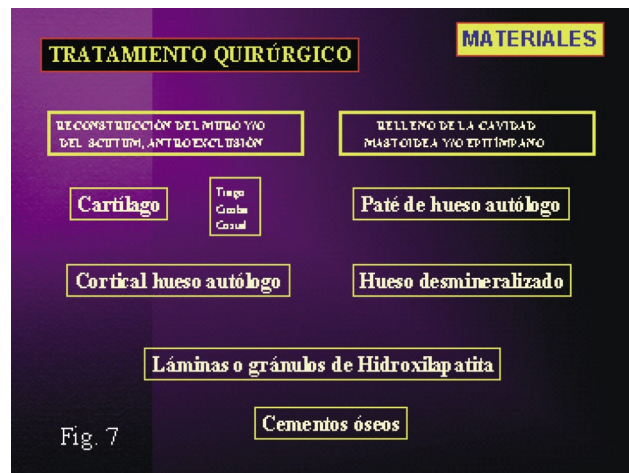
Para la obliteración de la mastoides y/o del ático se utiliza preferentemente el paté de hueso autólogo (22). En este caso obtienen siempre mejores resultados con un exquisito cuidado en la esterilidad del material, mezclándolo con antibiótico, y cubriéndolo con fascia autóloga.

Otros autores muestran también muy buenos resultados mediante el uso para el relleno de la cavidad de extracto de matriz de hueso desmineralizado (23,24).

Hay autores que prefieren la utilización de láminas o gránulos de hidroxilapatita (25), o de compuestos moldeables de polimetilmetacrilato u otras sustancias, conocidos como cementos óseos (26). Estos dos últimos materiales son utilizados indistintamente tanto para la reconstrucción de la pared posterior del CAE, como para la obliteración mastoidea (26,27).

Es común en la mayoría de las técnicas reconstructivas la utilización de sellante-pegamento de fibrina para proporcionar una mayor estabilidad a la reconstrucción (27).

Los autores consultados obtienen mejores resultados funcionales mediante la reconstrucción de la cadena osicular con distintos materiales, que con la timpanoplastia clásica de Wullstein (17,18).



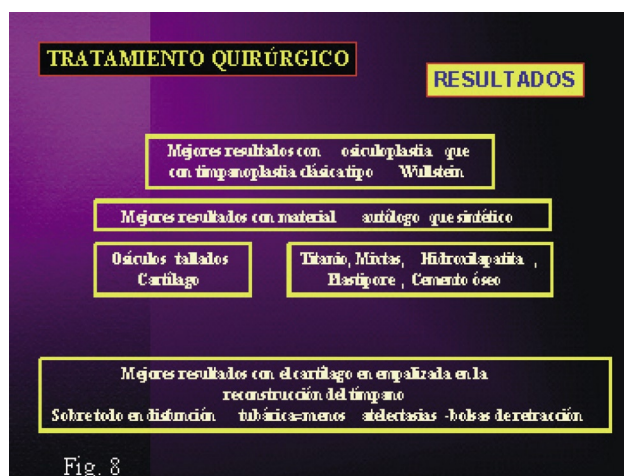
En general, casi todos coinciden en la mayor estabilidad a largo plazo en la técnica de la osiculoplastia mediante la utilización de un material autólogo respecto al uso de uno sintético, destacando entre los autólogos, la utilización indistintamente de osículos tallados o de cartilago (28).

Entre las prótesis sintéticas, parecen ser las de titanio y las mixtas las que según estudios han obtenido un menor índice de extrusión, siendo además las que mejores resultados auditivos proporcionarán (29). En segundo lugar se encuentran las de hidroxilapatita y, finalmente las de

Plastipore, que ocupa el último lugar, porque se ha comprobado su mayor tasa de extrusión respecto al resto de las prótesis utilizadas.

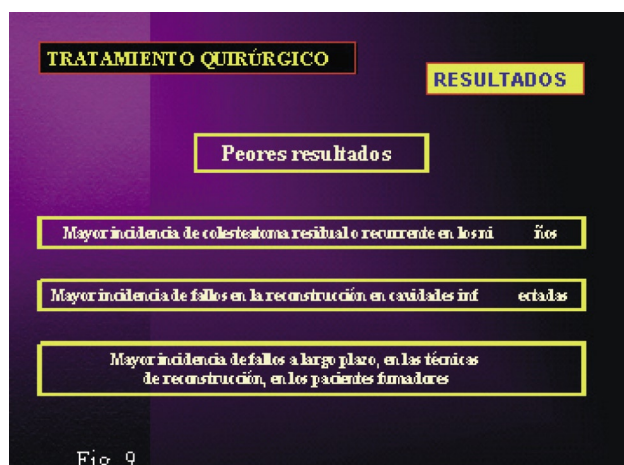
Algunos autores dicen obtener excelentes resultados en cuanto a estabilidad a largo plazo y a la audición, con la utilización de cemento óseo moldeable (30).

Cuando es necesario reconstruir la pars tensa, la utilización del cartílago en empalizada proporciona excelente estabilidad, sobre todo en los oídos con mala función tubárica, habitual en esta patología, reduciendo así el índice de atelectasias y bolsas de retracción, y consecuentemente de colesteatoma recurrente (29, 31) (Fig. 8).



Por último, claramente todos obtienen mayor índice de recurrencias en los grupos de menor edad y una mayor incidencia de fallos en la reconstrucción funcional en un tiempo, cuando el oído esta infectado.

Como dato curioso señalar que algunos autores asocian el uso del tabaco (32) con una mayor incidencia de complicaciones a largo plazo en las técnicas de reconstrucción (Fig. 9).



## Bibliografía

1. Olszewska E, Wagner M, Bernal- Sprekelsen M, Ebmeyer J, Dazert S, Hildmann H, Sudhoff H. Etiopathogenesis of cholesteatoma. *Eur Arch Otorhinolaryngol.* 2004;261:6-24.
2. Schmidt M, Grünsfelder P, Hoppe F. Up-regulation of matrix metalloprotease-9 in middle ear cholesteatoma-correlations with growth factor expression in vivo? *Eur Arch Otorhinolaryngol.* 2001;258:472-6.
3. Chodyncki S, Chyczewski L, Olszewka E. Immunohistochemical investigations of cathepsin D activity in the structures of cholesteatoma. *Med Sci Monit.* 2002;8(5): 184-6.
4. Kim H, Tinling SP, Chole RA. Expression Patterns of Cytokeratins in Cholesteatomas: Evidence of increased Migration and Proliferation. *J Korean Med Sci.* 2002;17: 381-8.
5. Park K, Park H, Chun Y. Immunohistochemical study on proliferative activity of experimental cholesteatoma. *Eur Arch Otorhinolaryngol.* 2001;258:101-5.
6. Yoon TH, Lee SH, Park MH, Chung JW, Kim HJ. Inhibition of cholesteatomatous bone resorption with pamidronate disodium. *Acta Otolaryngol.* 2001;121(2): 178-81.
7. Chole RA, Faddis BT. Evidence for Microbial Biofilms in Cholesteatomas. *Arch Otolaryngol Head Neck Surg.* 2002;128:1129-33.
8. Nelson M, Roger G, Koltai PJ, Garabedian E-N, Triglia JM, Roman S, Castellon R, Hammel J. Congenital Cholesteatoma. Classification, Management, and Outcome. *Arch Otolaryngol Head Neck Surg.* 2002;128:810-4.
9. Maroldi R, Farina D, Palvarini L, Marconi A, Gadola E, Menni K, Battaglia G. Computed tomography and magnetic resonance imaging of pathologic conditions of the middle ear. *Eur J Radiol.* 2001 Nov;40(2): 78-93.
10. Chee NW, Tan TY. The value of preoperative high resolution CT scans in cholesteatoma surgery. *Singapore Med J.* 2001 Apr;42(4):155-9.
11. Kosling S, Bootz F. CT and MR imaging after middle ear surgery. *Eur J Radiol.* 2001 Nov;40(2):113-8.
12. Kimitsuki T, Suda Y, Kawano H, Tono T, Komune S. Correlation between MRI findings and second Look operation in cholesteatoma surgery. *ORL J Otorhinolaryngol Relat Spec.* 2001 Sep-Oct;63(5):291-3.
13. Sharad Maheshwari and Suresh K. Mukherji. Diffusion weighted Imaging for differentiating Recurrent Cholesteatoma from Granulation tissue after Mastoidectomy: Case Report. *AJNR Am J Neuroradiol.* 2002 May;23:847-9.
14. Fitzek C, Mewes T, Fitzek S, Mentzel HJ, Hunsche S, Stoeter P. Diffusion weighted MRI of Cholesteatomas of petrous bone. *J Magn Reson Imaging* 2002 Jun;15(6): 636-41.
15. Aikele P, Kittner T, Offergeld C, Kaftan H, Huttenbrink KB, Laniado M. Diffusion weighted MRI of Cholesteatoma in pediatric and adult patients who have undergone middle ear surgery. *AJR Am J Roentgenol.* 2003 Jul;181(1):261-5.

16. Dubrulle F, Souillard R, Chechin D, Vaneecloo FM, Desaulty A, Vincent C. Diffusion weighted MR Imaging Sequence in the detection of Postoperative Recurrent Cholesteatoma. *Radiology* 2006 Feb;238(2):604-10.
17. Mukherjee P, Saunders N, Liu R, Fagan P. Long-term outcome of modified radical mastoidectomy. *J Laryngol Otol.* 2004 Aug;118(8):612-6.
18. Babighian G. Posterior and attic wall osteoplasty: hearing results and recurrence rates in cholesteatoma. *Otol Neurotol.* 2002 Jan;23(1):14-7.
19. Reddy TN, Dutt SN, Shetty A, Maini S: Transcanal atticotomy and transcortical mastoidectomy for cholesteatoma: The Farrior-Olaizola technique revisited. *Ann Otol Rhinol Laryngol.* 2001 Aug;110(8):739-45.
20. Paz Cordoves AS; Garcia de Hombre AM, Vicente Perez OL, Cordova Ramos G, Leyva Montero E. Mastoidectomía a demanda con reconstrucción de pared posterior o relleno de cavidad mastoidea. Sus resultados. *Acta Otorrinolaringol Esp.* 2004;55:114-9.
21. Vaamonde Lago P, Grade González C, Castro Vilas C, Lechuga García R. Resultados de la timpanoplastia con antroexclusión en el tratamiento del colesteatoma del oído medio. *Acta Otorrinolaringol Esp.* 2001;52:9-13.
22. Robertson JB, Mason TP, Stidham KR. Mastoid obliteration: autogenous cranial bone pate reconstruction. *Otol Neurotol.* 2003 Mar;24(2):132-40.
23. Leatherman BD, Dornhoffer JL, Fan CY, Mukunyadzi P. Demineralized bone matrix as an alternative for mastoid obliteration and posterior canal wall reconstruction: results in an animal model. *Otol Neurotol.* 2001 Nov;22(6):731-6.
24. Leatherman BD, Dornhoffer JL. The use of demineralized bone matrix for mastoid cavity obliteration. *Otol Neurotol.* 2004 Jan;25(1):22-5.
25. Zanetti D, Nassif N, Antonelli AR. Surgical repair of bone defctos of the ear canal wall with flexible hydroxylapatite sheets: a pilot study. *Otol Neurotol.* 2001 Nov;22(6):745-53.
26. McElveen JT, Chung AT. Reversible canal wall down mastoidectomy for acquired cholesteatomas: preliminary results. *Laryngoscope* 2003 Jun;113(6): 1027-33.
27. Bagot d'Arc M, Daculsi G, Emam N. Biphasic ceramics and fibrin sealant for bone reonstruction in ear surgery. *Ann Otol Rhinol Laryngol.* 2004 Sep;113(9):711-20.
28. Quaranta N, Fernandez-Vega S, Piazza F, Zini C. Closed tympanoplasty in cholesteatoma surgery: long-term (10 years) hearing results using cartilage ossiculoplasty. *Eur Arch Otorhinolaryngol.* 2001;258:20-4.
29. Menendez-Colino LM, Bernal Sprekelsen M. Reconstrucción tímpano-oscilar. Resultados funcionales de timpanoplastia con cartílago en empalizada y prótesis de titanio. Estudio piloto. *Acta Otorrinolaringol Esp.* 2002;53:718-24.
30. Babu S, Seidman MD. Ossicular reconstruction using bone cement. *Otol Neurotol.* 2004 Mar;25(2):98-101.
31. Uzun C, Caye-Thomasen P, Andersen J, Tos M. A tympanometric comparison of tympanoplasty with cartilage palisades or fascia after surgery for tensa cholesteatoma in children. *Laryngoscope* 2003 Oct;113(10):1751-7.
32. Dornhoffer JL. Retrograde mastoidectomy with canal wall reconstruction: a follow up report. *Otol Neurotol.* 2004 Sep;25(5): 653-60.