

Actualización en otitis media crónica simple

AUTORES

Escolán Gelos A
Bori Aiguabella MA
Estropá Torres M
Tisner Nieto JV
Escolán Gonzalvo N
Estropá Navarro M

Hospital General San Jorge.
Huesca

Tratamiento reconstructivo del oído medio no colesteatomatoso

En realidad la mayoría de los procesos destructivos de oído medio son inflamatorios, si quitamos los procesos traumáticos o tumorales que tienen escasa incidencia. A su vez desde los tiempos de Senturia sabemos que todas las enfermedades crónicas del oído medio están influenciadas por la trompa de Eustaquio.

La otitis media crónica se define como un proceso inflamatorio de todas las estructuras del oído medio (Incluidos los espacios mastoideos y la trompa de Eustaquio), habiendo fases de supuración y fases inactivas y siempre y cuando este proceso dure más de tres meses.

El que un proceso agudo pase a crónico varía del 1 al 46% de los casos, dependiendo fundamentalmente de la salud pública de la población, no obstante hay un primer factor a tener en cuenta y es que la otitis media aguda es la enfermedad más frecuente en la infancia, después de las infecciones respiratorias de las vías superiores, el que esta otitis pase a ser crónica dependerá de una serie de factores que analizaremos.

La otitis media aguda es una infección bacteriana del oído medio que cursa con fiebre, otalgia y en niños pequeños irritabilidad e insomnio, conforme evoluciona se acumula un material purulento que llega a perforar el tímpano.

La otitis media serosa es un trasudado a menudo asintomático que ocupa la cavidad del oído medio o si acaso da sensación de plenitud, no estando demostrada la eficacia de los vasoconstrictores y si de los quimioterápicos para evitar la infección.

En un estudio efectuado por Matthew(48), se demuestra el peor pronóstico de las otitis medias con efusión en adultos que en niños, por supuesto se eliminaron del estudio los pacientes tumorales y se comprobó que de 59 pacientes adultos estudiados 28 ya habían llevado tubos anteriormente y de los 31 restantes en un plazo menor de 27 meses tuvieron recidiva. Es también importante conocer que de todos los pacientes investigados el 57% dio positivo en las pruebas alérgicas.

El "Glue ear" también llamada otitis secretora por creer que está producida por la secreción de la mucosa del oído medio estimulada antigénicamente por restos de productos bacterianos (69) es el más alto escalafón de la otitis media aguda antes de pasar a la cronicidad, el líquido no es transparente como en la otitis serosa y el tto. se dirige a corregir la causa, alergia, disfunción tubárica infección, inflamación etc. Con los antibióticos se han logrado las más altas tasas de curación.

Los procesos residuales de oído medio, dejan una serie de lesiones que, aunque en ocasiones pueden tener un tra-



tamiento médico, muchas veces, van a requerir tratamiento quirúrgico para su solución. Hagamos un breve repaso de la anatomía patológica del oído medio

Anatomía patológica de la otitis media

La mayoría de las células que dan a la luz del oído medio presentan microvellosidades, lo que significa que tienen una función de transporte y que esta función se pierde durante la infección.

A partir de un primer episodio infeccioso-inmunitario o de una dificultad para el recambio gaseoso debido a una disfunción tubárica se produce una alteración en la viscosidad del moco que también dificulta el transporte.

El epitelio columnar respiratorio predomina alrededor del orificio de la trompa y el epitelio plano recubre la parte posterior de las cavidades, las células mucosas y las ciliadas aparecen en la mitad anterior de las cavidades.

La inflamación crónica favorece la transformación de las células planas en cilíndricas y la aparición de células mucoides y a continuación por invaginación de las células epiteliales se originan verdaderas glándulas submucosas.

Tos divide estos episodios en etapas: Una primera etapa correspondería al momento de interacción del agente patológico, aumenta el número de vasos y la dilatación vascular hay una infiltración de linfocitos y células plasmáticas en la lamina propia, las células basales se hiperplasian hay un aumento de células secretoras en el epitelio y aparecen glándulas mucosas que no existían antes. La segunda etapa correspondería al derrame todos los cambios de la etapa anterior aumentan, hay un aumento de la cantidad

de moco y al mismo tiempo un aumento de la reabsorción, con lo que aumenta la viscosidad. El derrame puede ser seroso consecuencia de un trasudado o de un exudado tiene baja viscosidad. El derrame mucoso tiene un color gris marrón de alta viscosidad con aspecto de pegamento por efecto de la secreción glandular. En algunos casos crónicos se da el derrame hemorrágico que da origen al tímpano azul hay rotura vascular Fig. 1. La tercera etapa el derrame desaparece es el periodo degenerativo existe una degeneración de las glándulas mucosas.

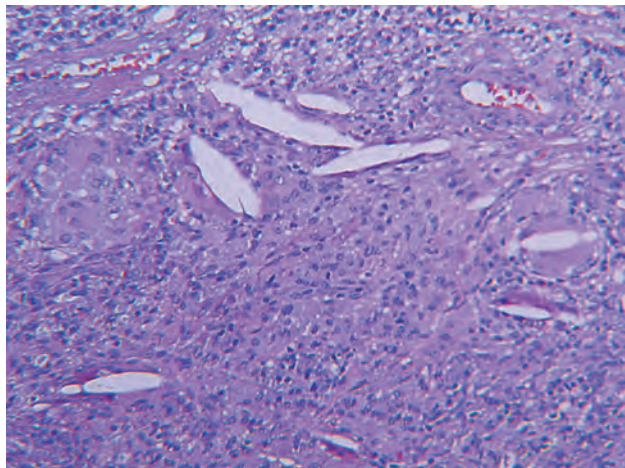


Figura 1.

Los granulomas inflamatorios son masas pequeñas que al crecer se pueden convertir en fungosidades variables de tamaño, el tejido de granulación cubre generalmente los huecos dejados sin tapizar de hueso.

Los pólipos se parecen mucho a los granulomas (mucho más grandes y pediculados) y se encuentran recubiertos de epitelio cilíndrico. Fig 2.

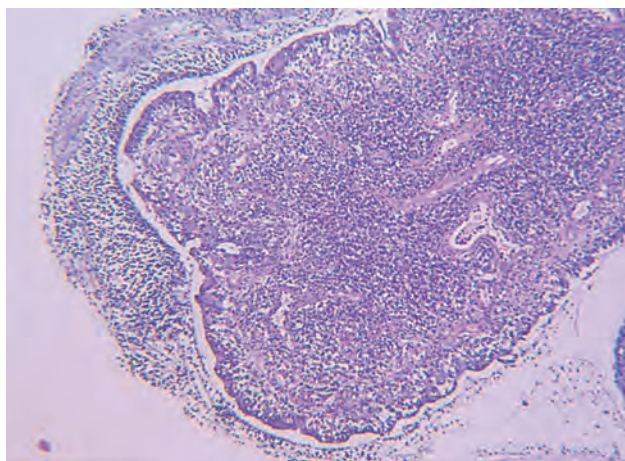


Figura 2.

La capacidad de transporte depende de la interacción entre los cilios y el tipo de moco, pero, no sólo el transporte influye en la defensa del oído medio sino que también interviene la capacidad del moco de englobar y bloquear los microorganismos mediante la inmunoglobulina A5 y las cadenas glucánicas de las mucinas, que por similitud con las localizaciones celulares reconocidas por las bacterias engañarían las adhesinas bacterianas provocando su inclusión en el moco y eliminación.(40)

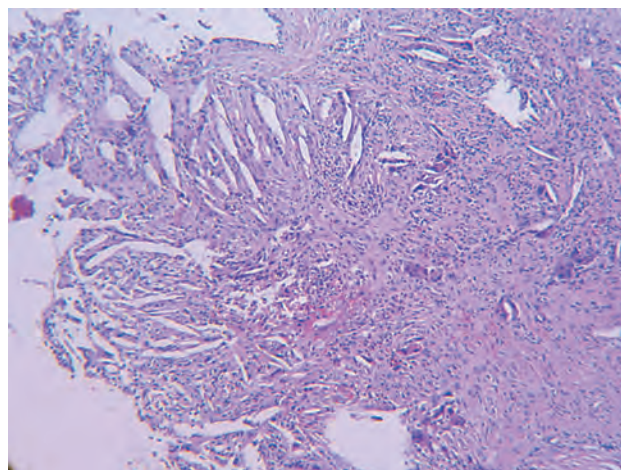


Figura 3.

La inflamación repetida de la mucosa conlleva a un aumento de superficie de la misma y la consecuente creación de pólipos. Fig 2.

La invasión del oído medio por tejido epidérmico conlleva a la producción del colesteatoma. Fig 3.

La capa conjuntiva del tímpano y del oído medio está constituida por fibras colágenas y elastina y su alteración da origen a la timpanoesclerosis por degeneración hialina o a atelectasia por pérdida de las propiedades mecánicas.(70)

Anatomía quirúrgica del oído medio

La caja del tímpano es una cavidad paralelepípeda irregular excavada en el hueso temporal. Limita lateralmente con el CAE y medialmente con el oído interno. Hacia adelante se relaciona con la trompa de Eustaquio y hacia atrás con celdas mastoideas. Sus ejes longitudinal y vertical miden aproximadamente 15mm., y su distancia transversal varía entre 6 mm en su parte superior y 2 mm en su parte central a nivel del umbo. En su interior se alojan los huesecillos del oído con sus anexos ligamentosos y musculares y sus correspondientes pliegues mucosos.

La mucosa de la cavidad timpánica está compuesta por un epitelio plano simple, que puede encontrarse frecuentemente alterada por procesos inflamatorios del oído medio. Una mucosa metaplásica o hiperplásica puede desdibujar los relieves de la caja, que ordinariamente se utilizan de referencia.

El volumen es de 1 a 2 cc. Distinguiremos tres pisos:

- epítimpano o ático: ocupado por la cabeza del martillo y cabeza, cuerpo y rama horizontal del yunque.
- mesotímpano allí se instala la membrana timpánica con el mango del martillo, apófisis larga del yunque y estribo.
- hipotímpano por debajo de la membrana timpánica.

La caja timpánica tiene 6 paredes:

- Pared externa o timpánica: ocupada en su mayor parte por la membrana timpánica.

La membrana timpánica se encuentra en una posición inclinada, al final del conducto auditivo externo. Es semi-transparente, su forma es elíptica y mide entre 9 y 11 mm. de eje vertical y 8 y 9 mm. de eje horizontal. Su cara externa

tiene forma de embudo situándose en su centro el punto más deprimido llamado umbo y que corresponde a la zona de inserción con el extremo del mango del martillo. Consta de tres capas: una externa en continuidad con la piel del CAE, una interna en continuidad con el revestimiento mucoso de la caja timpánica, y una intermedia fibrosa. Esta capa está formada por un estrato externo de fibras radiales situadas desde los cuatro quintos inferiores del mango del martillo hasta el anulus timpánico, un estrato interno de fibras circulares y una serie de fibras transversales que unen estas dos capas entre sí. Se inserta mediante el rodete anular de Gerlach en el sulcus tympani y en la muesca de Rivinus del hueso temporal. Hay dos partes en la membrana: la pars tensa que queda comprendida entre el anulus y los ligamentos maleolares y la pars flácida ó membrana de Shrapnell que ofrece una rigidez menor debido a su menor grosor y ordenamiento fibrilar.

Además de esta zona membranosa distinguiremos una pared ósea peritimpánica que va a configurar la pared lateral del resto de las regiones en las que se puede dividir la caja del tímpano. Superiormente está formada por un segmento de la parte escamosa del temporal denominado muro de la Logette, de unos 5 mm de altura. Anteriormente esta pared ósea peritimpánica es de origen petrotimpánico y mide unos 2 mm. Inferiormente, tiene poco más de 1 mm de altura (pared del hipotímpano) y es de origen timpánico. Posteriormente es de naturaleza timpanoescamosa.

- Pared interna o laberíntica: existe en ella una profusión horizontal "un dintel neuromuscular" que separa la pared interna en 2 zonas: una superior el receso epitimpánico y una parte inferior, el atrio. Este dintel neuromuscular está constituido por 2 elementos de adelante a atrás:
 - el canal del músculo tensor del tímpano, que en su parte más anterior contribuye a formar el techo de la trompa de Eustaquio. En su extremo posterior se sitúa por debajo de la emergencia de la segunda porción del nervio facial y se curva hacia afuera para formar el proceso cocleariforme o pico de cuchara, punto de referencia en esta pared por donde emerge el tendón del músculo del martillo perpendicularmente al canal.
 - el segmento timpánico del acueducto de Falopio, donde se alberga la segunda porción del nervio facial, es la parte posterior de este dintel. Tiene una longitud media de 11 mm. Se dirige hacia atrás, hacia fuera y abajo.

Receso epitimpánico: En su zona posterior se distingue la prominencia del conducto semicircular externo o lateral, en el límite con la pared interna del aditus ad antrum. Su dirección es oblicua hacia abajo y constituye una excelente referencia quirúrgica. Este conducto semicircular lateral forma un ángulo de 30° con un plano horizontal y un ángulo de 7 a 10° con el canal del facial del que se va separando hacia atrás. En la zona anterior del receso epitimpánico la pared será más ó menos gruesa según la neumatización del peñasco.

Atrio: La parte central de la pared interna está ocupada por el promontorio, relieve redondeado y liso que mide unos 5 ó 6 mm de alto y de 7 a 8 mm de longitud. Sobre él hay un pequeño canal óseo más ó menos marcado por donde discurre el nervio de Jacobson que va acompañado de la arteria timpánica inferior. Por encima y detrás del promontorio e inmediatamente debajo del acueducto de Falopio, se encuentra la fosita oval o vestibular, en cuyo fondo se sitúa la ventana oval ocluida por la platina

del estribo. De la mayor ó menor profundidad de estas estructuras dependerá la profundidad de la ventana oval (2-3mm), que tiene forma elíptica, está orientada hacia abajo y adelante, tiene 3 mm de longitud por 1.5 mm de altura y comunica con la rampa vestibular. En el borde anterior de la ventana oval se localiza la fissula ante fenestram. Cualquier maniobra quirúrgica a este nivel debe ser cuidadosa.

Por debajo y detrás del promontorio se sitúa la fosa coclear, al fondo de la cual se abre la ventana redonda que queda en parte escondida por un saliente del promontorio que constituye la cresta de la ventana redonda. Esta ventana tiene un diámetro de 2 a 3 mm. y se encuentra cubierta por una membrana denominada tímpano secundario.

La porción horizontal del nervio facial tiene una longitud media de 10-12mm. Se extiende desde la región del ganglio geniculado, junto al proceso cocleariforme, hasta la eminencia piramidal en el segundo codo. En su origen, sobre el proceso cocleariforme su relieve es poco marcado pero después se va haciendo progresivamente más saliente. La cara externa de la segunda porción del canal facial queda expuesta en la caja timpánica, y está formada por una delgada lámina ósea ó puede estar dehiscente.

El proceso cocleariforme guarda una relación estrecha con el nervio facial: la distancia media entre este proceso y el nervio facial es inferior a 1 mm, y en la mitad de los casos está en relación directa con la pared inferior del canal del facial.

- Pared superior ó tegmen: Está formada por una porción petrosa y una porción escamosa que se unen en la cisura petroescamosa. En esta pared se fijan los ligamentos suspensorios del martillo y del yunque. El tegmen tympani separa la cavidad timpánica de la fosa craneal media.
- Pared inferior ó yugular: El suelo de la cavidad timpánica es de estructura timpanopetrosa y se sitúa por debajo del nivel de la pared inferior del CAE. Este desfase entre el piso del CAE y el de la caja del tímpano genera un espacio llamado hipotímpano.

Esta pared separa la cavidad timpánica del bulbo de la yugular. La profundidad del hipotímpano varía entre 1 y 5 mm dependiendo de la altura a la que esté el bulbo de la yugular. El espesor de la pared es variable y en ocasiones puede ser dehiscente.

En la unión con la pared interna se sitúa el orificio del canal timpánico por donde penetra el nervio timpánico acompañado de la arteria timpánica inferior. En la parte posterior de la pared se encuentra la prominencia estiloidea que corresponde a la base de la apófisis estiloidea.

De la paredes del hipotímpano pueden surgir grupos de celdillas aéreas. Así hay tractos de celdillas infralaberínticas e infratubáricas, que se extienden hacia la punta de la pirámide. También podemos encontrar celdillas a modo de sinus hacia el apex petroso ó hacia la región posterior e inferior del hipotímpano.

- Pared anterior ó carotídea: La parte superior de esta pared se corresponde con la parte anterior del receso epitimpánico y el supratubárico. La parte intermedia está ocupada por el orificio de la trompa de Eustaquio. En la parte superointerna de este orificio se abre el canal del músculo tensor del tímpano y en la parte superoexterna está el orificio de entrada del ligamento anterior del martillo y de la arteria timpánica anterior y el canal de Huguier que da salida a la

cuerda del tímpano. La parte inferior de esta pared se relaciona con el canal carotídeo, del que está separado por una fina lámina ósea. Esta lámina está perforada por los nervios carotidotimpánicos superior e inferior que llevan fibras simpáticas.

- Pared posterior: Es de constitución esencialmente petrosa. Podemos distinguir dos zonas:
 - Aditus ad antrum: Es un orificio que comunica el receso epitimpánico y el antro mastoideo. Tiene forma triangular con vértice inferior y mide 4 mm de altura. En su vértice inferior se encuentra la fosita incudis en la que se apoya el extremo de la rama corta del yunque. Es una referencia quirúrgica importante por su relación con el segundo codo del facial, del que se encuentra separado por una fina lámina ósea de 1 a 3 mm de espesor. En su pared medial se encuentra el relieve del conducto semicircular horizontal.
 - Retrotímpano: Se encuentra situado en un plano posterior a la pared del CAE y se extiende desde el arco timpánico por fuera, hasta el límite posterior de las fosas oval y redonda. En esta pared podemos distinguir diferentes relieves importantes como referencias quirúrgicas.

La eminencia piramidal es un saliente por el que emerge el tendón del músculo del estribo. En la eminencia piramidal está en relación con otros relieves óseos. Hacia atrás y lateralmente sale la cresta cordal que se extiende hasta la eminencia cordal, en su vértice se abre el orificio de salida de la cuerda del tímpano.

Desde la eminencia piramidal sale la cresta piramidal que se extiende hasta la prominencia estiloidea.

El ponticulus conecta la eminencia piramidal al borde posterior del promontorio. Y superiormente al pontículo está la cresta timpánica posterior de Andrea. Del promontorio, junto al pontículo pero transversalmente hacia abajo, sale un relieve hacia el canal de Falopio: el subículo.

Teniendo en cuenta estos relieves se delimitan una serie de regiones y senos dentro del retrotímpano:

- Superoexterna: receso facial o sinus facial.
- Inferoexterna: foseta prepiramidal de Grivot o seno timpánico lateral.
- Inferointerna: seno timpánico o receso infrapiramidal.
- Superointerna: seno timpánico posterior de Proctor.

Además en esta región encontramos el segundo codo del facial y que después, curvándose en dirección posteroinferior, da lugar a la porción vertical o tercera porción del facial.

Contenido de la caja timpánica

CADENA DE HUESECILLOS:

Hay tres huesecillos de afuera hacia adentro, el martillo, el yunque y el estribo. Frecuentemente en los oídos que van a ser sometidos a una timpanoplastia, la cadena de huesecillos no va a estar íntegra. El huesecillo más frecuentemente afectado es el yunque, sobre todo su rama larga.

El martillo es el más largo y mide de 8 a 9 mm. Tiene forma de maza y está formado por la cabeza, el cuello del que sale la apófisis anterior y la apófisis lateral y el mango. La cabeza se sitúa en el ático. Es de forma ovoide, de 3 mm de altura. En su cara posterior se encuentra una carilla

articular destinada al cuerpo del yunque. El cuello es corto y se relaciona en su cara lateral con la pars flácida de la m. timpánica y en su cara anterior se inserta el tendón del músculo tensor del tímpano. El mango, que desciende oblicuamente, está incluido en el espesor de la membrana timpánica. La apófisis lateral externa o corta, de 1 mm de largo, crea un relieve sobre el tímpano llamado prominencia maleolar y en él se insertan los ligamentos timpanomaleolares. En la apófisis anterior, larga o de Raw se inserta el ligamento anterior del martillo.

El yunque se sitúa por detrás y por dentro del martillo. Consta de un cuerpo y dos ramas. El cuerpo se sitúa en el ático y se adapta a la superficie articular de la cabeza del martillo. La rama posterior, horizontal o corta (5mm) se dirige horizontalmente hacia atrás y se apoya sobre la escotadura que deprime el borde inferior del aditus ad antrum. La rama inferior, vertical o larga (7mm) es delgada y desciende verticalmente. Su extremo se incurva hacia adentro y presenta una prominencia llamada apófisis lenticular por la que el yunque se une al estribo.

El estribo se sitúa por dentro del yunque. Se asemeja al objeto del que lleva su nombre. Podemos diferenciar: una cabeza, una base o platina y dos ramas. La cabeza se une con la superficie articular de la apófisis lenticular del yunque y se continúa con una zona más estrecha conocida como cuello en cuya cara posterior se inserta el tendón del músculo del estribo. Las ramas forman un arco por encima de la base o platina, siendo la rama posterior más gruesa. La base o platina tiene un grosor de 0,25 a 0,4mm, es ovalada (con eje mayor horizontal de 3mm por 1,5mm de alto), obtura la ventana oval, estando adherida a sus bordes por el ligamento anular. La cabeza y las ramas forman la superestructura del estribo que se opone embriológicamente a la base.

Otra estructura en relación con la cadena de huesecillos es la cuerda del tímpano. Nace de la tercera porción del nervio facial y penetra en la caja por la apertura timpánica del canal de la cuerda del tímpano, describe una curva de concavidad inferior a la largo de su trayecto en la caja, pasando entre el borde medial de la cabeza del martillo y la cara lateral de la apófisis larga del yunque. De aquí se dirige al canal de Huguier, en la pared anterior de la caja timpánica por donde abandona la caja. La cuerda está recubierta, normalmente de un pliegue mucoso en sus porciones cercanas al anillo timpánico. Procesos infecciosos crónicos puede hacer que se desarrollen adherencias, la engloben y la adhieran a otras estructuras.

MÚSCULOS OSICULARES:

- Músculo tensor del tímpano: Tiene 2 cm de longitud y discurre por un canal óseo situado sobre la porción superointerna de la trompa auditiva ósea. Su tendón abandona el canal a nivel del proceso cocleariforme dirigiéndose hacia el borde medial del cuello del martillo. Su contracción tira del hueso hacia el interior de la caja tensando la membrana timpánica.
- Músculo del estribo: Es el músculo más pequeño del organismo con 7 u 8 mm de longitud. Su canal óseo presenta dos segmentos: el primero cruza la parte posterior de la caja por delante de la tercera porción del facial y el segundo, dentro de la eminencia piramidal, desde donde emerge el tendón para insertarse en el estribo. Su contracción produce un movimiento en báscula posterior del estribo.

REPLIEGUES MUCOSOS

Las paredes de la caja se encuentran tapizadas por mucosa. Esta mucosa se desdobra para envolver los huesecillos, tendones y ligamentos formando repliegues mucosos que constituyen verdaderos mesos por donde circulan los vasos sanguíneos.

- Pliegue del músculo tensor del tímpano
- Pliegue anterior del martillo
- Pliegue lateral del yunque
- Pliegue del estribo
- Membrana obturatriz del estribo.

Estos repliegues dan lugar a unos compartimentos a nivel de la caja timpánica, y el espacio epitimpánico queda conectado con el mesotímpano por dos pequeñas aperturas entre esos pliegues: el istmo timpánico anterior situado entre el músculo tensor del tímpano por delante y el estribo por detrás y el istmo timpánico posterior situado entre el pliegue medial del yunque por delante, la eminencia piramidal y el muro posterior de la caja por detrás y la rama larga y el ligamento posterior del yunque lateralmente.

Los pliegues maleolares anterior y posterior presentan inferiormente un borde libre cóncavo, delimitando entre ellos y la pars tensa de la membrana timpánica dos bolsa: los recessos timpánicos anterior y posterior o bolsas de von Trötsch. Conectado con el receso timpánico posterior, existe un tercer fondo de saco: receso superior del tímpano o espacio de Prussak, situado entre la pars flácida por fuera, el cuello del martillo por dentro, la apófisis lateral del martillo por debajo y el ligamento lateral del martillo por encima. Este receso superior comunica por detrás con el epitímpano y por debajo con los recessos anterior y posterior de la membrana timpánica. En la porción epitimpánica anterior se describe otro espacio denominado receso epitimpánico anterior o fosita supratubárica. Se sitúa delante de la cabeza del martillo. El límite inferior de este espacio está constituido por el pliegue del tendón del músculo tensor del tímpano, pudiendo estar osificado, denominándose entonces cresta supratubárica de Andrea.

Patofisiología

La otitis media supurada crónica se inicia por un episodio agudo, primero una irritación y posteriormente una inflamación de la mucosa del oído medio que conduce a un edema de la mucosa, la progresión de la inflamación conduce a una úlcera y rotura del epitelio base, la respuesta del organismo es el tejido de granulación que puede conducir a la formación de pólipos, este ciclo inflamación, ulceración, infección y granulación conduce a la erosión de los márgenes óseos que conlleva las complicaciones de la otitis media supurada crónica.

Factores que originan el paso a la cronicidad de una otitis

- El tratamiento inadecuado de una otitis media aguda, la mayoría de estas infecciones son de causa vírica pero entre los gérmenes más comúnmente encontrados destacan *Streptococo neumoniae* (35%), *Haemófilus influenzae* 23% *Moraxella catarralis* (14%), en 3% estreptococos del grupo A e igualmente estreptococos alfa hemolíticos, estafilococos y *pseudomonas*, otras bacterias encontradas fueron levaduras, bacterias entéricas,

orales hongos etc . Cuando en el oído hay derrame, las bacterias son las mismas con diferente distribución y así *estreptococo pneumoniae* 7%, *H.influenzae* 15%, *m.catarralis* 10% y otras hasta un 45% (27)

- Las reinfecciones a través de la misma perforación sobre todo por gérmenes presentes en el agua.
- Morfología facial que origina la repetición por familias de estos procesos, no es una cuestión genética sino de parecerse en los rasgos craneales, sumamente relacionados con la función de la trompa de Eustaquio. Durante mucho tiempo se invocó el factor de obstrucción producido por la inflamación adenoidea pero hoy se tiende a pensar que las adenoides influyan más como foco de infección.
- Problemas embrionarios en la reabsorción del mesénquima del oído medio, que conlleva a alteraciones de la neumatización.
- Agresividad de los gérmenes, el más típico el bacilo piocianico.
- Higiene de la colectividad, causa bien estudiada por Schaefer en 1971.(63)
- Factores alérgicos o déficit inmunológico de Ig G como respuesta a una infección aguda, no teniendo tanta importancia la IgA.
- Barotraumas. Afectando las diferencias de presión a oídos en situación de control inestable de trompa, durante procesos catarrales o bien en diferencias muy rápidas de presión como ocurre en los túneles viajando en trenes de alta velocidad.
- Desencadenamiento de sustancias inflamatorias como la histamina, prostaglandinas, leucotrienos, cininas, proteasas etc que favorecen el derrame.
- Disfunciones ciliares.

Epidemiología

Hay razas que sufren con mucha más frecuencia esta enfermedad, y así entre los esquimales Inuits de Alaska la prevalencia es del 46%, entre los aborígenes australianos es del 12 al 25%, entre los Apaches y Navajos es del 4 al 8%, y entre los esquimales del 12%.

Las sociedades más desarrolladas reportan valores más bajos debido a mejores cuidados.

En EE.UU. del millón de tubos que se colocan todos los años sólo de 1-3% desarrollan la otitis media crónica.

Internacionalmente en Bretaña 0'9 de los niños y 0'5 de los adultos. En Israel 0'039 de los niños.

La prevalencia en zonas desarrolladas es de 39 casos de otitis media crónica anual por cada 100000 habitantes.

Existen unos factores de riesgo como van a ser la falta de lactancia materna, el hacinamiento, la mala higiene, la deficiente alimentación, el tabaquismo o el alcoholismo crónico y los ambientes muy polucionados.

Flora bacteriana en otitis media crónica

La flora que encontramos en estos oídos es muy variada, predominando los gérmenes gramnegativos y las bacterias anaeróbicas, pudiendo implicar un mal pronóstico el hallazgo del bacilo piocianico, siendo el bacterioides frágiles el anaeróbico más frecuente.

En más del 50% de los pacientes hay una mezcla de aerobios y anaerobios

Parece ser que la mejor forma de tratar la mayoría de las infecciones de oído medio es por vía tópica, el uso de antibióticos vía oral lleva caminos erráticos que no siempre llevan a secar el oído según estudios de De Miguel y cols., (18) según estos mismos autores los gérmenes más frecuentes son los siguientes:

Pseudomonas aeruginosa	41'47%
Staphilococo aureus	21'02%
Proteus mirabilis	10'79%
Klebsiella pneumoniae	5'11%
Morganella morganii	5'11%
Escherichia Colli	3'90%
Otros	12'50%

La pseudomona utiliza los pilis para engancharse al epitelio necrótico o enfermo del oído medio, una vez enganchada el organismo produce proteasas, liposacáridos y otros enzimas que crean más daño y erosión aunque raramente se convierte en foco de sepsis.

5-10% son infecciones polimicrobianas negativos y aureus, anaerobios (Bacteroides, peptoestreptococo, peptococo y hongos (aspergillus y candida). Los anaerobios están presentes del 20-50% y se suelen asociar con colesteatoma y los hongos en el 25%.(69)

En un estudio de Acuin sobre 1660 personas con otitis media crónica supurada concluye que el tto. Con antibióticos y antisépticos acompañado de limpieza del oído es más efectivo en resolver la otorrea que ningún otro, no siendo más eficaz la combinación de antisépticos tópicos y antibióticos generales y encontró que las quinolonas tópicas eran de las más eficaces en la curación.

No obstante la mayoría de los autores recomiendan tto. antimicrobiano siendo de primera elección la amoxicilina a veces se tendrá que efectuar una timpanotomía o atender a las posibles complicaciones de la otitis. Se cree que la quimioprofilaxis evita la recurrencia mediante una dosis diaria de 20 mg/kg de amoxicilina o 50mg/kg de sulfisozazol en los meses de invierno, si ello no basta es preciso la colocación de tubos y la adenoidectomía.

El mal seguimiento de una otitis media con derrame es una de las causas del paso a la cronicidad, según Lous, la otitis media con derrame tiene una prevalencia entre los uno y tres años del 10 al 30% con una incidencia acumulada a los cuatro años del 40%, da una pérdida de unos 30 db en una edad clave para el aprendizaje del lenguaje y da además problemas del lenguaje, siempre que sea persistente parece que es obligatorio la adenoidectomía y la colocación de tubos de drenaje, no obstante los beneficios auditivos sólo mejoran 9 db durante los seis primeros meses y 3 db más si se realiza adenoidectomía, siendo los beneficios prácticamente nulos a partir del año; siendo que hay un pequeño riesgo de 0'33% de timpanosclerosis al introducir los tubos de aireación habría que ser bastante prudentes en este tipo de indicaciones.

En la otitis media con derrame se ha encontrado eficaz el uso de los corticoides sistémicos.

Entre las bacterias específicas es raro encontrar una tuberculosis generalmente causada por vía hematogena o a través de la trompa de Eustaquio.

La tuberculosis se localiza fundamentalmente en el pulmón con un 30% de manifestaciones extrapulmonares y la localización en el oído es del 0'1 al 1% de todas las formas de tuberculosis.

Los bacilos penetran en el oído a través de la trompa, por vía hematogena o por perforaciones.

La clínica es una otorrea abundante con múltiples perforaciones, no suele haber otalgia y hay abundante tejido de granulación siendo frecuente la parálisis facial, por secuestros óseos.

El diagnóstico más fidedigno es por anatomía patológica del tejido de granulación.

El tratamiento es médico específico no estando indicado el tto. quirúrgico excepto para los abscesos subperiósticos, estando contraindicada la descompresión del facial.

La sífilis todavía es menos frecuente.

Puede producir gomas osteoperiósticas o meningolaberintitis sífilíticas.

La sífilis congénita puede ser precoz o tardía y en esta se da con más frecuencia la afectación bilateral.

La osteoperiostitis puede preceder a los trastornos vestibulares, cuando se produce el goma la otorrea es muy fétida

La sífilis ótica es fácil que se acompañe de trastornos en otros pares craneales sobretodo en facial o en óptico.

El diagnóstico es por serología o descubriendo espiroquetas en la endolinfa.

El tto. es médico con penicilina o sus derivados y corticoides.

Prevención de la enfermedad de oído medio

Hay suficientes evidencias de que la otitis media aguda puede ser prevenida (64) mediante inmunización, se dispone de una vacuna eficaz contra el Haemophilus y se está desarrollando una vacuna contra el neumococo con inmunidad duradera. Algunos antígenos de M. Catarralis tienen potencialidad de elaborar vacunas, pero todavía no se han demostrado anticuerpos capaces de determinar una adecuada inmunología. Hay estudios esperanzadores en el uso de vacunas con virus atenuados, el ensayo con virus gripales ha demostrado una disminución de episodios de otitis media en vacunados.

Por otra parte la inmunidad pasiva mediante inmunoglobulinas ha demostrado su eficacia en virus respiratorio sincitial y en infecciones por neumococos.

La inmunoprofilaxis pasiva puede también ser eficaz en niños con deficiencias inmunes como la deficiencia de IgG2 y en aquellos pacientes en los que no sean eficaces las vacunas.

Formas de otitis media crónica (70)

Otitis media crónica simple:

Es la más habitual, cursa con episodios repetidos de otorrea con perforación y está generalmente en relación con patologías a nivel de las fosas nasales.

Otitis media complicada:

Cursa con inflamaciones sucesivas que van a dar origen a pólipos dentro de la caja del tímpano

Otitis adhesiva:

Ha sido definida por Cawthorne como un proceso adhesivo desarrollado tras una inflamación continuada en el oído medio, autores como Aboulker no la consideran una entidad residual sino una enfermedad activa.

Esta patología se debe en principio a un mal funcionamiento de la trompa de Eustaquio y que incluso con una medicación activa, conduce a una situación inflamatoria crónica del oído que conlleva al desarrollo de una enfermedad adhesiva en el oído medio.

Anatomopatológicamente la mucosa de la trompa sufre metaplasia, dilatación glandular e hiperplasia con un infiltrado leucocitario de tipo crónico, la capa externa del tímpano está intacta pero sus capas media e interna, sufren atrofia, el tímpano tapiza perfectamente la cadena de huesecillos y llega a aislar la mastoides.

Es una enfermedad que generalmente aparece en la niñez pero que se ve a cualquier edad, y cuyo principal síntoma es la hipoacusia entre ligera y moderada.

El tratamiento ideal sería liberar todas las adherencias, en ocasiones realizar una mastoidectomía simple para airear las cavidades y conseguir una buena ventilación del oído medio, generalmente utilizando tubos en T de drenaje permanente.

Timpanofibrosis:

Para Tos se produce una obstrucción de la trompa cuando todavía esta es secretante, pudiendo dar paso a un granuloma colesterínico.

En esta entidad no vemos un tímpano retraído sino engrosado, en la mucosa no aparece tejido ciliar sino que es pseudoestratificado y hay gran cantidad de células mucosas.

El oído medio está repleto de tejido fibroso y la cadena está fija por el tejido que la rodea.

Con el tiempo se produce una degeneración hialina del tejido fibroso y de la membrana del tímpano con intensa calcificación. Fig.4.

No parece que sólo el mecanismo inflamatorio de origen a esta entidad, sino que parece que existen mecanismos inmunitarios que la desencadenan.

Al final se pueden producir perforaciones que justificarían un intento quirúrgico de cierre del oído

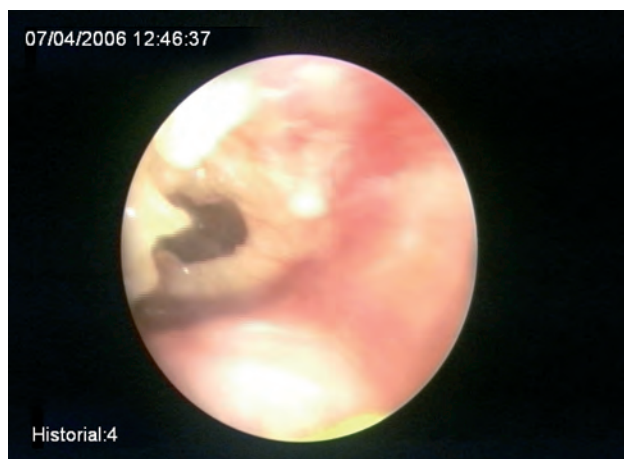

Figura 4.

La causa fundamental de consulta suele ser la hipoacusia ya que es raro apreciar problemas de supuración en estos oídos.

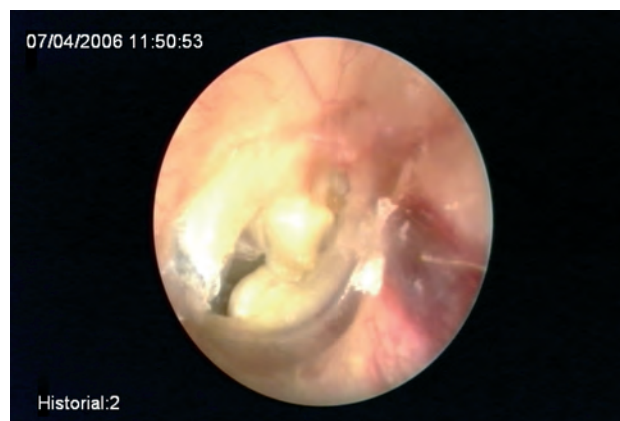

Figura 5.

Es la patología auditiva más bonita de operar y la más inútil por lo que acosejamos prótesis de entrada.

Está sumamente emparentado con el proceso anterior, aquí aparece una degeneración hialina de la capa fibrosa del tímpano y de la submucosa de la caja, con gran tendencia a la calcificación.

Parece ser que un proceso inflamatorio crónico pone en marcha un trastorno inmunológico, produciéndose una reacción antígeno-anticuerpo que fijaría el complemento y desencadenaría la enfermedad por lo que esta enfermedad se relaciona con las alergias.

La enfermedad puede estar circunscrita a la ventana oval, a la membrana timpánica, al ático o ser mesotimpánica o estar diseminada.

La enfermedad puede dar osificaciones de la ventana redonda o de los ligamentos del martillo.

En la mucosa del oído medio se depositan masas hialinas desapareciendo la mucosa original y siendo cubiertos estos depósitos por una mucosa fina y sin función adecuada.

En algún caso tendrá sentido intentar cerrar la perforación con vistas a la implantación de una prótesis, perforaciones que se producen sobre todo en los focos de retracción.

Cuando el oído este libre de enfermedad y haya una timpanoesclerosis atical cabe intentar la intervención si el oído lleva cerrado más de un año y la trompa es funcional.

Hoy día no se cree se pueda obtener ningún éxito con la liberación de los focos, hay que hacer estapedectomía.

En el caso de timpanoesclerosis atical la liberación de la cadena da unos resultados temporales y se ha visto es de mejor resultado efectuar una osiculoplastia sobre el estribo.

Otitis media específica:

Presenta un cuadro más insidioso que la otitis media crónica complicada y son de etiología tuberculosa., siendo su tratamiento eminentemente médico.

Otitis media colesteatomatosa;

Por bolsas de retracción, invasión de piel o transformación de la mucosa medial de la caja del tímpano.

Otitis media silente:

Acúmulo de secreciones con mucosa degenerada en la cual se aprecian anatomopatológicamente granulomas de colesterol, hay zonas desnudas de mucosa y no cursa con otalgia ni otorrea.

En un estudio de Andreas Vambutas(71) sólo 36 de 333 huesos temporales con signos de otitis media crónica habían mostrado signos clínicos, la falta de clínica puede hacer que aparezca una complicación sin aviso previo.

En algún caso puede estar relacionada con un colesteatoma congénito que aún no se ha manifestado.

Antes del abordaje y reparación de un oído medio que ha tenido una secuela, es necesario una primera clasificación con vistas a una previsión de tratamiento reparador, si bien hay que tener en cuenta que es muy difícil de sistematizar la denominada "Timpanoplastia", ya que los diversos tipos de patogenia encontrados, las variedades anatómicas, las diferentes lesiones etc... hacen prácticamente imposible una clasificación universalmente aceptada y adaptable a todos los tipos de patología; creemos que de las cosas que más nos pueden ayudar es la observación detenida de la membrana timpánica; podemos encontrar:

Un tímpano cerrado pero dentro del mismo podemos encontrar atrofia en unas zonas del mismo o podemos encontrarnos una miringoesclerosis, se produce por una degeneración hialina del colágeno en zonas de pobre vascularización, zonas que posteriormente se van a calcificar.

A veces un tímpano cerrado puede presentar una atelectasia importante Fig.6 que obligue a reforzar la pared timpánica generalmente con una técnica de cartílago aunque no se encuentren más lesiones.

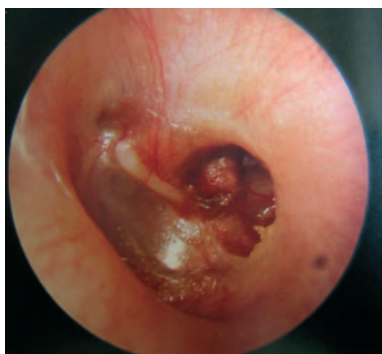

Figura 6.

Los tímpanos abiertos pueden presentar:

- Perforaciones simples.
- Perforaciones localizadas sobretodo enfrente de la trompa con invasión mucosa de la perforación, cursan con otorreas muy rebeldes al tratamiento.
- Perforaciones con miringoesclerosis.
- Membranas monoméricas que si no afectan la audición no se deben tocar.

- Bolsas de retracción que deben ser eliminadas y con reposición de un injerto para evitar un futuro colesteatoma.
- Neopitelizaciones.
- Restos colesteatomatosos.

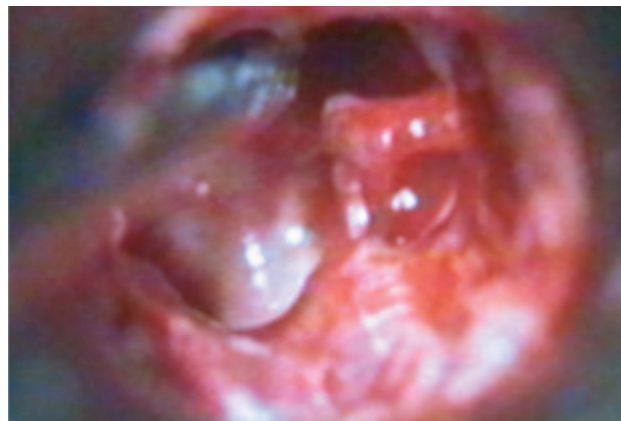


Figura 7.

En general las perforaciones guardan relación con el tipo de lesión y así vemos perforaciones anteriores en otorreas de causa tubárica, perforaciones posteriores en cuadros de antritis, perforaciones colesteatomatosas en la pars flácida y perforaciones con bordes adherentes en la pars tensa del tímpano.

A nivel de oído medio en un oído crónico Fig 7. podemos encontrarnos:

- Pólipos por inflamación de la mucosa mantenida durante largo tiempo, en un oído crónico no cabe nunca esperar resolverlos con tratamiento médico y son siempre tributarios de la cirugía.
- Timpanoesclerosis por degeneración hialina.
- Atrofia de la mucosa de las paredes del oído medio con posibilidad mayor postcirugía de adherencias.
- Invasión del oído medio por la piel del conducto auditivo externo.

A nivel de mastoides se puede hallar granulomas colesterínicos, otorreas serosas o purulentas y colesteatomas.

Los granulomas colesterínicos se producen como una reacción a cuerpo extraño en zonas aisladas de neumatización por las lesiones, las hemorragias en estas zonas producen depósitos de colesterol. En estos casos hay destrucción celular con liberación de lípidos, aparición de macrófagos, formación de cristales de colesterol y un aspecto violáceo de la mucosa de oído medio.

Las otitis serosas contienen derrame seroso generalmente en la caja del tímpano aunque se puede encontrar también en la mastoides.

Los colesteatomas pueden ser congénitos o adquiridos, los primeros muy poco frecuentes, pero dan origen en algún caso a una otitis media crónica silente.

Examen preoperatorio

En este tipo de patología prima por todo lo que acabamos de decir, un preoperatorio óptimo que integra:

- Una cuidadosa historia clínica, incidiendo sobre el tiempo de inactividad de la otorrea y si la hay si es de aspecto mucoso, sanguinolento o maloliente pudiendo ya indicar que puede haber una afectación osteomielítica mastoidea .
- El tipo de pérdida auditiva nos dará una orientación sobre la posible interrupción de cadena o bien si la pérdida auditiva es de transmisión y progresiva podría estar relacionada con una fijación esclerótica de la cadena. A veces un colesteatoma o un pólipo pueden hacer de columela y resultar una audición normal.
- El dolor no es típico de la otitis media crónica siendo índice de una complicación o de una reagudización.
- Es frecuente en este tipo de pacientes un vértigo de tipo postural sin trascendencia ahora bien un signo de fístula positivo implica una apertura de canal semicircular y obliga a una inmediata intervención.
- La parálisis del nervio facial implica una rápida apertura del oído cediendo esta parálisis sin necesidad en la mayoría de las ocasiones de efectuar una descompresión del nervio pero esta patología más se puede tratar de una reagudización de una otitis crónica que de una otitis crónica.
- Inspección del oído siendo siempre recomendable el examen bajo microscopio.
- Estudio cuidadoso de nariz y nasofaringe (Cuando una lesión en este sitio ha dado origen a la secuela otítica se debe reparar previo a la cirugía). Igualmente se debería hacer ante la menor sospecha un estudio alergológico.
- Comprobación si es posible del funcionamiento de la trompa de Eustaquio. A este respecto hay que decir que es muy difícil, ya sabemos que toda patología inflamatoria del oído medio va a tener su origen en una trompa disfuncionante pero si esa trompa está normalizada o no sólo podemos hacernos una idea por medios indirectos, permeabilidad nasal, inactividad del oído etc. Las pruebas directas sobre la funcionalidad de la trompa, como puede ser la impedanciometría son difíciles de valorar.
- Hay que hacer una investigación alergológica si la clínica lo sugiere, cada vez hay más datos de repercusión de un proceso alérgico en la disfunción de la trompa.
- Audiometría con especial interés en saber del Gap del que disponemos y siempre operar el oído peor.
- Estudio de tests especiales para descartar patología de oído interno o fístula laberíntica.
- Estudio radiológico que evidencie las peculiaridades anatómicas o posibles patologías sobreañadidas.
- En algún caso estudio bacteriológico de las secreciones.
- Analítica general.

Pérdidas auditivas según lesiones

Perforación tímpano con interrupción de la cadena:

Corresponde al 60% de los pacientes, la mayor pérdida es en las frecuencias graves de alrededor de 38db correspondientes 26db a la pérdida de palanca hidráulica, es decir la diferencia de superficies entre membrana timpánica y ventana oval; pérdida de palanca osicular catenaria, es aquella que se debe a los movimientos en libertad de la membrana timpánica de forma parecida a como se mueve la catenaria de un tren eléctrico de 7'3db, e interferencia de fase entre la ventana oval y la ventana redonda, de 5 db, si la pérdida de la membrana del tímpano es total la pérdida por interferencia de fase llega a ser de 16'2 db.

Interrupción osicular con membrana intacta:

- Se pierde el poder de ampliación de oído medio de 28 db más la obstrucción a la transmisión de un tímpano íntegro de 20 db, si se coloca una prótesis se mantiene el mecanismo hidráulico y se pierden 10 a 20 db del efecto palanca de la cadena.
- Interrupción de la cadena osicular, con membrana intacta y bloqueo de la ventana oval.
La pérdida es de un 60% y afecta tanto a frecuencias agudas como graves.
- Obstrucción del oído externo. Se produce una pérdida de un 30%.
- Modificaciones de la impedanciometría del oído:

El oído medio permite el paso de frecuencias por debajo de 1000 hz y atenúa 16 db por octava las frecuencias altas, cuando se aumenta masa se ve comprometida la transmisión de agudos y si aumenta la rigidez se compromete la transmisión de los sonidos graves.

Repercusiones sobre el oído interno de las afecciones del oído medio

Los acúfenos, inestabilidad o vértigo pueden hacer sospechar esta repercusión.

En los niños se aprecia con cierta facilidad el nistagmus irritativo hacia el oído afecto, asimismo la erosión enzimática de un colesteatoma sobre el canal semicircular externo puede originar nistagmus

En ocasiones se descubre una hipoacusia neurosensorial de frecuencias agudas que puede ser reversible si se soluciona el proceso.

Modelos en animales (63) han demostrado la propagación de la infección del oído medio al interno a través de la ventana redonda, y asimismo se ha visto que esta misma ventana se engruesa como protección ante infecciones continuadas del oído medio.

Laberintitis serosa: Es la irritación laberíntica por infección en el oído medio, sin invasión vírica ni bacteriana, se caracteriza por audición fluctuante, vértigo y nistagmus espontáneo que desaparece en los días posteriores.

Laberintitis aguda supurada: El vértigo es muy intenso irritativo y posteriormente destructivo, hay un mal estado general, fiebre e hipoacusia. El tratamiento médico a veces debe ir acompañado de una mastoidectomía a veces con laberintectomía.

La laberintitis circunscrita es muy típica de las fístulas del canal semicircular externo conllevando la marcha insegura y un signo de la fístula positivo.

Historia de la timpanoplastia

El primero que acuñó el término de miringoplastia fue Berthold en 1878, desde este momento se puede decir que arranca el método reconstructivo de oído medio.

Para los egipcios el oído tenía una gran importancia su integridad ya que a través del mismo se podía regular el soplo vital que daba vida al hombre y en el papiro de Ebers se dictan normas para evitar la muerte del oído y se intentaba curar la otitis crónica con polvos de acacia mezclados con grasa. La otitis aguda se trataba con aceite, borax y leche de vaca. Fig.8.

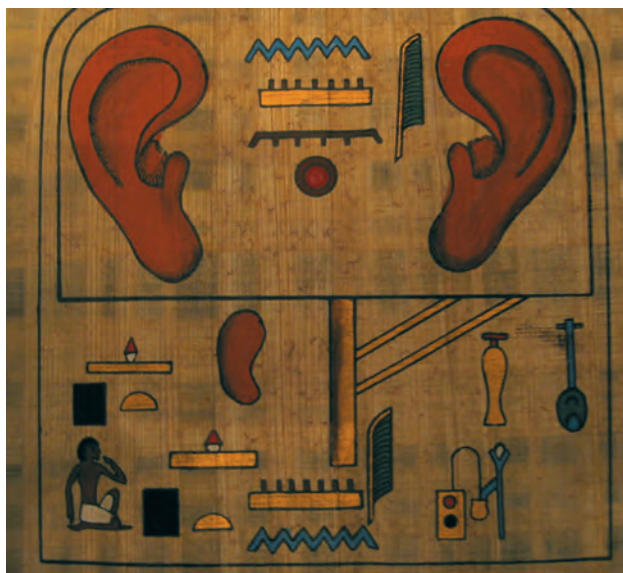


Figura 8.

En la India pensaban que tomar mantequilla derretida y estar en silencio curaba esta patología.

Hipócrates prohíbe en la otitis crónica que penetre el agua y aconseja la limpieza de las secreciones con mechas de lana hasta secar el oído y añadir aceite de oliva. Intenta prevenir la recidiva evitando ambientes polucionados, el sol y tomando agua caliente y vino dulce, y añadía en oído polvos de plomo y carbonato de plomo.

Galeno prohibía en las otorreas el cierre del oído con bastones de algodón. Fig.9.



Figura 9.

Paolo de Egina en el siglo VII mejora la técnica de Hipócrates añadiendo polvos de calamina.

Albucasi usa el cauterio en las otitis con granulomas.

Marcus Bouzer intenta reparar la membrana timpánica en 1640 mediante un fragmento de vejiga colocada sobre un tubo de marfil.

Yearsley en 1849 utilizó para la reparación un trozo de algodón.

Toynbee en 1853 crea un tímpano artificial mediante goma endurecida conectada a un dispositivo que permitía la aplicación y la remoción.

Politzer añade al tímpano de Toynbee un estribo de donante para conectar a la ventana oval.

Blake en 1887 utiliza diferentes parches para cerrar la membrana timpánica y Roose introduce para estimular el cierre el cauterio.

La timpanoplastia como la definimos hoy procede de los años 60 del siglo XX definida por la American Academy of Ophtalmology and Otorynolaryngology.

Trötsch en 1861 efectúa la primera mastoidectomía.

Es a partir de los años 50 cuando Wulstein y Zöllner ponen a punto una técnica de timpanoplastia que se enfrenta a las actuaciones radicales no funcionales de años anteriores y que tiene como fin obtener una nueva caja timpánica recubierta de mucosa y que se ventile a través de la trompa y reconstruyen el sistema osicular.(43)

Timpanoplastia

En realidad toda actuación reconstructiva sobre el oído medio es una timpanoplastia, si bien si sólo se actúa sobre la membrana del tímpano se denomina generalmente miringoplastia que es la clásica timpanoplastia tipo I de Wulstein aunque este autor la practicaba con piel entera y hoy se utilizan todas las técnicas con material conectivo y con unos resultados que se acercan al 90%.

Clasificación en la timpanoplastia según Wulstein

<i>Daño a oído medio</i>	<i>Técnica de reparación</i>
Membrana timpánica perforada con cadena osicular normal	Cierre de perforación tipo miringoplastia. Tipo I Fig. 10.
Membrana timpánica perforada con erosión del martillo	Cierre con injerto adosado al yunque o remanente martillo Tipo II Fig. 11.
Membrana y cadenas rotas con estribo conservado movil	Injerto en contacto con estribo Tipo III Fig. 12
Falta el estribo, cadena movil	Se deja expuesta la platina o el injerto sobre platina. Tipo IV Fig13
Platina fija	Fenestración de canal semicircular con injerto encima. Tipo V Fig. 14

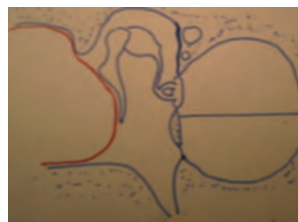


Figura 10.

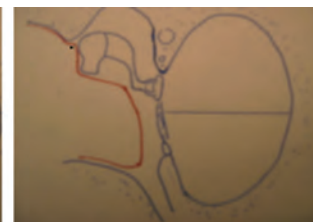


Figura 11.

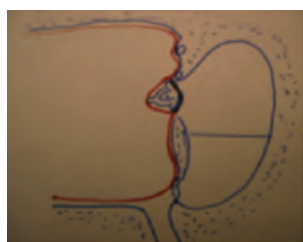


Figura 12.

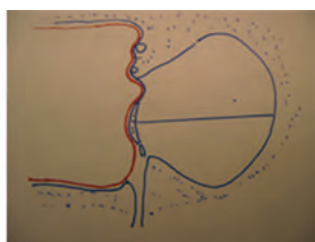


Figura 13.

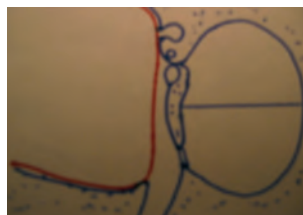

Figura 14.

Farrior (23) propone la clasificación de las timpanoplastias según la anatomía patológica posterior a la intervención:

- Tipo I Es la miringoplastia resto de las estructuras normales.
- Tipo II Además de la perforación falta el martillo.
- Tipo III Miringoplastia sobre estribo móvil
- Tipo IV Miringoplastia más columela sobre la platina
- Tipo V Reconstrucción sobre una fístula del canal horizontal

En esta clasificación Farrior divide la timpanoplastia tipo III en:

- Tipo III Injerto sobre el estribo.
- Tipo III IY Injerto sobre el yunque.
- Tipo III IYM Injerto de yunque a martillo.
- Tipo III RM Recolocación del martillo.
- Tipo III IM Collumella de martillo.
- Tipo III IH Columela de hueso.
- Tipo III MAIE Unión de martillo con estribo mediante alambre de acero.

La timpanoplastia tipo IV se subdivide de la siguiente manera:

- Tipo IV sin collumella.
- Tipo IV IY Injerto de yunque
- Tipo IV IM Injerto de martillo.
- Tipo IV IH Injerto de hueso
- Tipo IV ICAI Injerto de cartílago con acero inoxidable.
- Tipo IV IHT MYE Trasplante timpanoosicular.

En estos momentos se debe descartar la colocación de cualquier prótesis metálica de acero debido a la imposibilidad en el futuro de poder efectuar estudios por resonancia nuclear magnética.

Indicaciones de la timpanoplastia

POR LA CLINICA:

- Otitis crónica media atical.
- Otitis crónicas mesotimpánicas.
- Secuelas de otitis media.
- Traumatismos óticos.
- Lesiones iatrogénicas.
- Otitis fibroadhesiva
- Timpanosclerosis
- Malformaciones congénitas.

POR EL GRADO DE SORDERA:

- Sorderas con GAP de más de 20 db
- Preparación del oído para una colocación de aparato

En principio ante un tímpano cerrado salvo sospecha de patología retrotimpanal, hoy día se pueden determinar perfectamente con técnicas de imagen, si la audición es normal, no se deben tocar.

En los casos de perforaciones el consejo es siempre cerrar la perforación y al mismo tiempo revisar la cadena de huesecillos, (Podemos hacernos idea sobre la integridad de la cadena colocando un parche de espongotan y comprobar nuevamente la audiometría).

Cualquier defecto de cierre en la membrana timpánica debe perseguir tres objetivos:

- Cerrar el defecto con seguridad.
- Producir una adecuada estabilidad con vista a las anomalías de ventilación.
- Crear una membrana timpánica con características acústicas parecidas a las de un tímpano original.

En principio cuanto más rígido sea el material utilizado más estable es la reconstrucción con respecto a los cambios de presión y a las anomalías ventilatorias, pero peor es la transmisión del sonido.

Biomecánica de la reconstrucción timpanoosicular

En la reconstrucción del oído medio hay que tener siempre en cuenta la forma en que el oído medio adapta la impedancia de un medio aéreo del ambiente exterior a un medio líquido como es el del oído interno y así nos encontramos con tres tipos de sistemas que compensan la pérdida:

- Palanca catenaria que es la propia de la membrana del tímpano.
- Palanca osicular correspondiente a los osículos.
- Palanca hidraulica: generada por la diferencia de áreas entre la membrana del tímpano y la ventana oval.

En toda reconstrucción cuanto más respetemos este sistema mejor será la recuperación auditiva.

Khanna y Tondorf mediante holografías demostraron que cualquiera que fuera la frecuencia del estímulo el desplazamiento máximo de la membrana era posterosuperior y que los movimientos del resto de la membrana variaban con la frecuencia, hasta 2000Hz los desplazamientos del cuadrante posterosuperior eran tres veces los del martillo

y los de la parte de membrana anterior al martillo, a partir de esta frecuencia los movimientos de la membrana eran sumamente complejos.

Por otra parte sabemos que ya la membrana del tímpano absorbe sonido en relación con la frecuencia siendo la máxima absorción entre 2 y 5 Khz., por debajo de 1 Khz sólo se absorbe un 1% de la energía y el resto es reflejada y que entre 1 y 10 Khz se absorbe más del 10% de esa energía estando el máximo entre 3 y 7 Khz. Austin refiere una pérdida media de 17 db con respecto al nivel sonoro del conducto auditivo externo.

En cuanto al juego de palancas producido por la cadena de huesecillos es sumamente importante su sistema de suspensión, no debiendo estar ni demasiado fijos ni muy laxos, a nivel de la cadena de huesecillos existen tres ejes:

- Un eje de gravedad.
- Un eje de rotación.
- Un eje de gravedad del sistema osicular

Existen así mismo dos centros:

- Un centro de gravedad del sistema osicular.
- Un centro de gravedad del sistema de transmisión.

El martillo y el yunque actúan bajo el eje de rotación, y lo hacen como una palanca con dos brazos, el movimiento del martillo aumentará linealmente con la distancia al eje.

La relación de palanca se estima por la relación entre la distancia del umbo al eje de la rotación, y la distancia entre el eje de la rotación y la articulación incudoestapedial, según Dahman existe una relación 1'32:1, es decir una ganancia de 2'5 db.

Los estudios de Khanna y Tonndorf aceptan este modelo pero destacan que la membrana del tímpano y el martillo actúan como un sistema acoplado, los nuevos cálculos acoplados generan una relación 1'15:1.

Las palancas catenarias y osicular conjuntamente producen una ganancia de 3'15.

En 1991 Decraemer demostró que el eje de rotación no es fijo sino que varía su posición en dependencia de la frecuencia, cuando el sistema es estimulado por ondas de baja frecuencia el componente de rotación es predominante mientras que cuando se utilizan altas frecuencias es el componente de traslación el importante.

La superficie de la membrana timpánica tiene aproximadamente 60 mm² y la de la platina de 3 mm² quiere decir que las superficies están en una relación 20 a 1 aumentándose la energía 20 veces, a fuertes intensidades se produce un cambio en el eje de rotación del estribo que pivota alrededor del eje mayor de la ventana oval.

La ampliación total del oído medio es de unos 35 db que junto con la ampliación de 15 db proporcionada por el oído externo nos da una ganancia de 49 db compensando en un 99'9% la pérdida de energía por razón de adaptación impedanciométrica.

Cualquier prótesis funciona mejor por encima de 1000 hz que por debajo ya que la membrana del tímpano por encima de 1000 hz se segmenta en zonas vibrátiles menores y menos eficaces, produciendo una pérdida de 9 db por octava en el desplazamiento del ombligo del tímpano

por encima de 1000 hz, en frecuencias mayores persiste la pérdida por el desplazamiento del cuello del martillo de 4 a 6 db.

En cuanto a la membrana timpánica cuanto mayor sea la posibilidad de desplazamiento del mango del martillo mayor será la función de la membrana timpánica, el mango del martillo y el estribo se deben conectar a una tensión óptima que permita estos desplazamientos, el ideal sería una prótesis que viniera desde el umbo del tímpano cosa totalmente imposible de realizar para darle estabilidad.

Si la función de la membrana timpánica es deficiente se debe elegir una prótesis que proporcione un grado de tensión óptima a la parte posterior de la membrana timpánica, la prótesis debería tener una angulación con su pie de unos 30° para producir un grado de contacto máximo entre la forma cónica del tímpano y la cabeza de la prótesis mejorando sobretodo las frecuencias entre 1600 y 2600 hz.

Las prótesis más pesadas por efecto masa dan mejor rendimiento por debajo de 2000 hz, no obstante por encima de 40 mg disminuye el rendimiento.

Materiales usados en timpanoplastia

Colocar un injerto en un tímpano es mucho más complejo que los de piel en cualquier parte del cuerpo. La principal razón de esto es que el tímpano cubre una cavidad que contiene aire, y por tanto el injerto debe conservar su posición y nutrirse de los bordes, ya que no está sostenido ni recibe nutrientes de una superficie plana, el procedimiento consiste en una carrera entre los vasos sanguíneos que crecen en los bordes de la antigua perforación, y la degeneración y degradación del injerto central, carente del sostén y mal nutrido. Si el injerto es vascularizado antes de reblandecerse y sufrir degeneración, el injerto "prende"; si ganan las fuerzas de degradación, recurre la perforación. Aunque ésta es la causa básica del fracaso del injerto, existen muchos factores contribuyentes, y controlarlos incrementa la tasa de asimilación del injerto. (76)

Frecuentemente en la cirugía otológica la investigación ha ido por detrás de la experiencia clínica. Si miramos en la historia observamos que el concepto de injerto en el oído medio no es nuevo. Hace 400 años en 1640, MARCUS BANZER publicó el primer caso de intento de reparación de una perforación timpánica, valiéndose de una vejiga de oveja previamente estirada y preparada sobre una pieza de marfil.

En 1850 Orsley intento cerrar una perforación con un algodón.

En 1887 Blake utilizó parches de papel.

Pero fue Berthold en 1878 quien colocó un injerto libre de piel sobre una perforación a la que previamente había reavivado los bordes, dando el nombre a la intervención como "miringoplastia".

El entusiasmo fue decreciendo, resurgiendo el interés de esta técnica en la década de los 50 como consecuencia de la introducción de la microcirugía con los microscopios ópticos y la aparición de los antibióticos. Así recordamos los trabajos en Alemania de MORITZ (1950), WULLSTEIN (1952) y ZOLLNER (1955) quienes emplearon injertos dermoepidérmicos completos primero y finos después obtenidos de diferentes partes del cuerpo. Estos injertos no fueron del todo satisfactorios presentando diversos

problemas como colesteatoma del injerto, fracaso de la migración epitelial con excesiva descamación de restos epiteliales, cambios eczematosos en la piel trasplantada, aspecto engrosado del neotímpano, perforaciones secundarias, e infección y posterior eliminación.

(HOUSE 1963) Para resolver algunos de estos problemas, retiraba la piel de la porción ósea del CAE, que se recortaba y se reintroducía como injerto. Esto resolvía el problema de la exfoliación, porque la piel del conducto retenía su capacidad migratoria y de autolimpieza; no obstante, si la extirpación de esta piel delgada y delicada no era completa, se formaba una perla epitelial, que producía finalmente la pérdida del injerto. A menudo la piel del conducto era muy delgada y de malas características, y sufría degradación antes que concluyera la vascularización y la cicatrización. Otra desventaja, sobre todo en niños era el tamaño del injerto. Aunque la membrana timpánica ya tiene al nacimiento el tamaño del adulto, la porción ósea de CAE alcanza su tamaño adulto a mitad de la adolescencia. En poco tiempo los investigadores aprendieron que el injerto de la piel del conducto debe reforzarse. (33).

Ante la alta tasa de fracasos se buscaron tejidos alternativos: membrana amniótica, mucosa mejilla, córnea, periostio tibial o de mastoides (CLARÓS-DOMENECH 1959), vena (SHEA 1960), tejido conectivo (PORTMANN 1964), tejido adiposo y pericondrio conchal o tragal (GOODHILL 1963). (36).

La vena es un buen injerto para las perforaciones de pequeño tamaño; fue introducida en los años 1960 por AUSTIN, SHEA. Como ventajas están la fácil obtención del dorso de la mano o los antebrazos, de grosor uniforme, fino, adventicia rugosa lo que facilita la proliferación epitelial, e íntima lisa por la otra para evitar adherencias en el oído medio. Desventajas: No permite su empleo en grandes perforaciones así como el riesgo de necrosis y atrofia. (6)

En 1950 Wulstein y Zöllner utilizan la piel para el cierre de la perforación.

En 1958 Oertengren y 1960 HEERMANN en Alemania y STORRS (76) comienzan a emplear la fascia temporal, material que fue ganando aceptación y se hace popular, y representó un importante avance en la timpanoplastia. El sitio donante se encuentra en el campo quirúrgico, a menudo disponible en la misma incisión, en la fascia (Hay una parte superficial que se puede aprovechar pero es mejor utilizar la capa profunda que tiene más colágeno) y el aporte era prácticamente ilimitado, por lo que siempre podía obtenerse un injerto lo bastante grande. Una vez extraída la cantidad deseada y limpia de restos de grasa o músculo, se deposita en una solución salina y posteriormente se coloca bien estirada sobre una superficie metálica y se seca si es preciso con ayuda de un foco eléctrico. Esto le da un aspecto apergamado, fácilmente maleable. Una vez colocada la fascia, los elementos celulares de la misma desaparecen pero persiste su trama fibrosa para permitir la reepitelización. La trama conjuntiva de la fascia se integra por lo menos de forma parcial en el neotímpano. La aponeurosis también es un excelente material de injerto porque es delgada pero fuerte y podía soportar los rigores del proceso de cicatrización (6) y por su resistencia a la anoxia. Este injerto constituye un armazón proteico ideal sobre el cual se realiza fácilmente la epidermización a partir de los bordes de la perforación. El injerto no induce mecanismos inmunitarios de rechazo, dado que no tiene poder antigénico. (70). INDOREWALA(37) en su estudio de investigación con animales de experimentación y humanos emplea fascia lata y temporal autóloga y muestra los cam-

bios de las dimensiones del injerto durante los primeros 5 días de evolución postquirúrgica. Según este autor parece lógico usar fascia lata como material de injerto en grandes perforaciones timpánicas por tener mejor estabilidad.

El pericondrio del trago o de la concha fue utilizado por primera vez por GOODHILL en 1964(36). Muchos estudios han demostrado la excelente calidad de los resultados con este tipo de injerto, idénticos a los obtenidos con la aponeurosis temporal. El pericondrio parece más rígido, no se retrae, está en el campo quirúrgico y está disponible. Su estructura, formada de fibras de colágeno pluridireccional, fibras elásticas, es homogénea, sin punto de fragilidad. También es poco antigénico. En ocasiones la cantidad de este material puede resultar insuficiente según el tamaño de la perforación. (77).

El cartílago se empleaba en pequeñas perforaciones y colocado inlay de la misma forma que se coloca un drenaje transtimpánico. Cartílagos conchal y tragal son de similares propiedades. Ambos materiales son apropiados para reconstruir la membrana timpánica desde el punto de vista acústico.(81) Se observa pérdida de transmisión para bajas frecuencias cuando perforaciones amplias son reconstruidas con piezas gruesas de cartílago. Dichas pérdidas puede ser reducidas si empleamos cortes de cartílago más finos (< 500 µm). (81) Según SENDRA (66) 500 micras es el grosor óptimo para lograr una estabilidad mecánica suficiente del cartílago con una resistencia mínima a la transmisión del sonido. DORNHOFFER (2003)(21) señala sin embargo que el grosor del cartílago no es decisivo en el resultado funcional.

Otra forma de utilización del cartílago conchal o tragal en las perforaciones amplias es empleándolo junto con el pericondrio siguiendo la técnica de GOODHILL, en la que se da al cartílago una forma de herradura con el pericondrio siempre en posición lateral. Este material puede estar indicado en casos perforaciones secundarias, fracasos múltiples. Tiene inconvenientes como la dificultad en el control postoperatorio, aspecto estético y resultados funcionales. (70). En la actualidad una técnica empleada también es la utilización del cartílago en forma de empalizada siguiendo la técnica de HERRMAN que tiene el inconveniente de impedir el seguimiento en el interior de la caja y de reconocer posibles recidivas de colesteatoma. A pesar de eso la timpanoplastia del cartílago en empalizada(78) podría estar indicada si existe atelectasias, bolsas de retracción, adherencias en caja y especialmente para reintervenciones de los fracasos con otras técnicas. (6)

La grasa se utilizó por primera vez por Ringenberg en 1962, extraída del lóbulo del pabellón, se puede utilizar en pequeñas perforaciones. Es fácil de obtener del lóbulo de la oreja al encontrarse en el campo quirúrgico. Las células adiposas desaparecen en un periodo de tiempo, pero la trama conjuntiva se mantiene lo suficiente para permitir la reepitelización desde la piel del conducto. (6). Ahora bien, se trata de un tejido frágil que puede infectarse en el postoperatorio y que a menudo se retrae. (70)

A finales de los años 50 y primeros de los 60 se comenzó a usar en Europa los homoinjertos ó aloinjertos de m. timpánica y huesecillos. Además de tímpanos también se han utilizado otros tejidos homólogos como duramadre (1961), pericardio (1963), vena tras eliminación de la adventicia (Shea 1963,1967), periostios de temporal o de tibia, pericondrio tragal, córnea, cartílago septal y costochondral, serosa placentaria, peritoneo (1975), piel (aloinjerto de dermis humana acelular)(VOS)(74) (HAYNES). A partir de 1971, se crearon bancos de aloinjertos en la mayoría de los países europeos. Estos injertos se indicaban sobre todo en

caso de perforación timpánica total con desaparición del rodete y/o ausencia del mango del martillo pero no siempre se adaptaba perfectamente al tamaño timpánico. (70) Al margen de las innumerables ventajas que aportaba su utilización tienen el inconveniente de problemas médico-legales y de tolerancia inmunológica (No acaban con todos los Ag del sistema HLA)

Igualmente se han probado injertos de animales (Xenoinjertos) sin buenos resultados. En el año 1963 FLOTTE empleó córnea de ternera deshidratada como material de injerto. Se han utilizado tanto de forma experimental como en la cirugía humana todo tipo de materiales: colágeno obtenido de tendón bovino, peritoneo, vena, duramadre, tímpano bovino, válvula aórtica y arteria carótida porcinas, peritoneo bovino etc. Conocidos como el Parma-Timp (1974) a partir de vena yugular bovina y el Zenoderm dermis porcina tratada con enzimas proteolíticas, glutaraldehído y radiación gamma. Entre las ventajas está la disponibilidad. Pero nos encontramos con los mismos problemas médico-legales e inmunológicos que con los homoinjertos. (6). SPIEGEL (2005)(68) evalúa la eficacia de la submucosa de intestino delgado porcino acelular de forma experimental (Surgisis) como alternativa para reparar una perforación de la membrana timpánica.

Y se han empleado también biomateriales, desde los polímeros biodegradables sintéticos hasta las sustancias microporosas no degradables con resultados no satisfactorios para el cierre de la membrana timpánica. Ciertos trabajos preliminares con colágeno IV humano de origen placentario parecen abrir una vía en la utilización de estos biomateriales en el injerto del tímpano. (6)

Después de tantos trabajos e investigaciones actualmente se utilizan más injertos autólogos del tipo de fascia y pericondrio con o sin cartílago de trago

La fascia es una lámina fibrosa muy resistente brillante nacarada que consta de tejido conjuntivo colágeno con dirección múltiple de fibras.

Los injertos condropericondrales cartílago sólo o asociado a pericondrio ofrecen rigidez y la resistencia a la necrosis. En 1997, DORNHOFFER demostró que no había diferencia significativa en los resultados auditivos, al comparar los injertos de cartílago con los de pericondrio mucho menos rígido en timpanoplastia tipo I con cadenas óseas intactas. Asimismo, las tasas de reperfusión fueron mucho menores con injertos de cartílago. (65)

Los injertos autólogos son fáciles de obtener, carecen de problemas inmunológicos, son baratos, no existe el riesgo de transmisión de VIH o enfermedad de Creutzfeldt-Jacob, y el proceso de epitelización ocurre en ellos rápidamente.

Los injertos actualmente en uso se extraen de fascia temporal, de pericondrio o de cartílago, este último sobretudo en los casos de atelectasia, retracciones o revisión de timpanoplastias y salvo en el caso de los injertos en empalizada, se colocan si la perforación es posterior por debajo del mango del martillo y si la perforación es anterior por encima del mango del martillo.

Una variedad de la técnica de uso del cartílago para cerrar una perforación es la miringoplastia de suspensión. (47) Consiste en atravesar la fascia en la parte anterior del injerto con unas suturas de seda que se pasan por la parte anterior del conducto auditivo y de esta forma se evita según los autores la retracción de la fascia y su adherencia al promontorio.

Si la perforación del tímpano es pequeña, se puede hacer un abordaje de la misma a través de la perforación, avivando los bordes y colocando grasa, un pequeño injerto de material conectivo por debajo de la perforación apoyado en tejido de fibrina o un pequeño tapón sobre la perforación dejando el cartílago hacia dentro y por fuera el pericondrio. En este tipo de perforaciones también se puede intentar el cierre mediante grasa tomada del lóbulo del pabellón auditivo, mediante un clip o haciendo un pequeño colgajo como una puerta batiente sobre la perforación. En mi experiencia no se debe abusar de este tipo de reconstrucciones que suelen dar peor resultado que una miringoplastia correctamente practicada, por lo que prácticamente debe ser una intervención de consultorio ya que no se tiene más éxito que utilizando ácido tricloracético o nitrato de plata como se hacía antiguamente. Fig. 15.

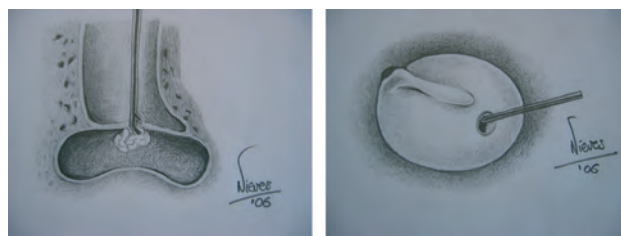


Figura 15.

Técnica por encima o lateral: Fig. 16

Se utiliza para perforaciones grandes con o sin anulus y conlleva en su ejecución 8 pasos:

- Extracción de fascia.
- Deseptelización de los restos timpánicos.
- Incisiones transmeatales.
- Elevación de la zona vascular.
- Retirar la piel de CAE.
- Colocación de la fascia por debajo del mango del martillo.
- Recolocar la piel del conducto.
- Recolocar el tejido vascular.

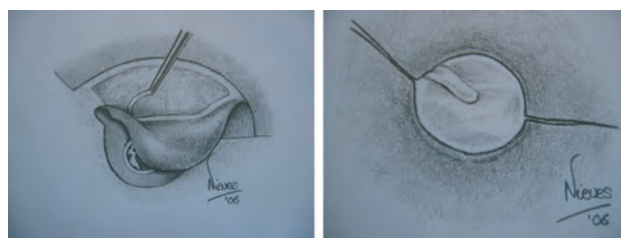


Figura 16.

La desventaja de esta técnica es la posibilidad de lateralización, pérdida del ángulo anterior y poder crear un colesteatoma.

Técnica por debajo: Fig.17

Se realiza en perforaciones posteriores al mango del martillo.

Se realiza un colgajo de la parte posterior del canal de 12 a 6, quedando el injerto por debajo de los restos timpánicos apoyado en esponja absorbible, es vital visualizar todos los bordes de la perforación. (80)

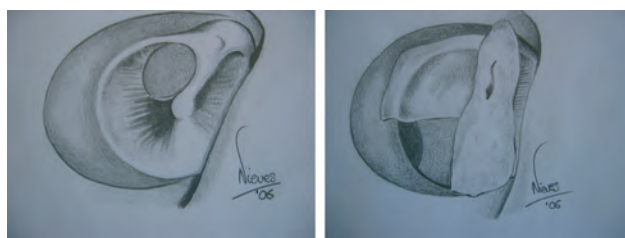


Figura 17.

Entre las desventajas es que requiere un anulus conservado, posibilidad de adherencias en oído medio y posibilidad de hundimiento del injerto.

Técnica arriba y abajo: Fig.18

Busca evitar el hundimiento del injerto, el injerto se coloca por dentro de los restos timpánicos y por fuera del mango del martillo.



Figura 18.

En el caso de que la perforación sea posterior o inferior el injerto es medial al anulus y si es anterior lateral al anulus.

Entre las desventajas; requiere anulus, martillo y además se puede movilizar la cadena y hundir el injerto.

En el caso de que exista una probabilidad de un mal funcionamiento de la trompa de Eustaquio, es recomendable la colocación de un tubo de aireación que siempre debe ser colocado en los restos de membrana de tímpano original, nunca este diáfragma se colocará en el injerto, (como preconiza Dornhoffer) ya que esto originará con toda seguridad una perforación del nuevo tímpano

Para reconstruir la cadena cuando existe estribo se realiza una interposición con yunque tallado si estamos seguros que el yunque está limpio, es aconsejable si hay tímpano suficiente colocar un tubo de aireación.

Si no existe estribo se coloca un TORP con interposición de pericondrio y cartílago.

A veces se realiza una columela con dos trozos de cartílago siendo importante que el primer cartílago no establezca contacto con el nervio facial o con el promontorio.

Si existe gran edema de mucosa o pólipos se aconseja colocar una lámina de silastic y dejar la reconstrucción para un segundo tiempo.

Causas del fracaso de una reconstrucción de oído medio:

- Mala colocación del injerto o muy lateralizado.
- Falta de desepitelización de los bordes de la perforación.
- Dejar restos de epitelio entre el injerto y los restos timpánicos.

- Utilizar un injerto excesivo en las técnicas laterales.
- Retracciones
- Hundimiento del ático
- Epitelitis
- Si se usan autoinjertos puede haber problemas en relación con el proceso inicial.
- Los autoinjertos se pueden reabsorber
- Los materiales sintéticos precisan de biocompatibilidad, algunos pueden reabsorberse o producir granulomas.
- No hacer un taponamiento cuidadoso.

Antes de cualquier iniciativa de timpanoplastia se debe lograr un oído en las mejores condiciones y estar preparados para efectuar una técnica flexible que conlleve la posibilidad de erradicación de cualquier inflamación, pólipos o granulomas y que en ocasiones incluye la limpieza mediante mastoidectomía que será de técnica cerrada en aquellos casos que no se sospeche colesteatoma.

Las técnicas y los materiales para la reconstrucción de la cadena osicular se encuentran en continua evolución.

Uno de los primeros trabajos de los que se tiene constancia del intento de restablecer una transmisión directa del sonido por contacto tímpano-estribo data de 1901 efectuado por MATHÉ.

HEERMANN (1956) realiza quirúrgicamente lo que se describe como una "miringoestadopexia".

WÜLLSTEIN realizó la reconstrucción del aparato conductor del sonido en 1956, y propuso sus cinco tipos de timpanoplastia desde el punto de vista funcional, así restablecía la conducción sonora al medializar la membrana timpánica hasta el remanente de la cadena osicular o la ventana redonda.

Aproximadamente al mismo tiempo, HALL y RYTZNER (1957) describieron la estapedectomía y el autotrasplante de huesecillos en que el yunque o el martillo se extirpaban y reintroducían como conexión entre la base movilizada del estribo y la membrana timpánica.

En 1958, SHEA informó el uso de un tubo de polietileno sobre la cabeza del estribo y encajado bajo la membrana timpánica para reconstruir el mecanismo de conducción sonora. CHOLE RA, (16). También WÜLLSTEIN, AUSTIN y ARMSTRONG, a finales de los años 50 emplearon segmentos de tubo de polietileno con reborde circular modelado por calor para cubrir el espacio entre la base del estribo y la m. timpánica. Después se evolucionó a la columela de Teflón denominada "en girasol" (politetrafluoroetileno). El inconveniente que ofrecían era que se producían extrusiones fácilmente debido a su rigidez.

El siguiente paso en materiales para prótesis fue el polietileno poroso, que se empezó a emplear en 1978. Pero este material no mantenía la forma que se le daba previamente, lo que fue resuelto por FISCH utilizando un alambre de acero inoxidable como material central. Esta prótesis fue comercializada con el nombre de TOTAL.

En 1978, SHEA ideó hacer una depresión cilíndrica en la cabeza de la prótesis total para poder colocar un disco de cartílago entre la cabeza de la prótesis y la membrana timpánica y así evitar extrusiones. Aunque esta medida disminuyó la posibilidad de expulsión, el disco de cartílago no la eliminó por completo. Esta técnica se amplió cuando el cartílago homólogo se preesculpía para formar una prótesis osicular completa. Así, la expulsión se eliminó casi del todo, ya que la estructura era del todo biocompatible.

Fue SHEEHY quién denominó a las prótesis de reposición osicular total y parcial con las siglas TORP y PORP; las prótesis fueron fabricadas con polietileno poroso ultraalto.

En 1983 CAUSSE combinó el vástago de Teflón con un cabezal de polietileno poroso, para permitir la penetración de tejido y evitar así las adherencias al vástago, que se denominó prótesis de Causse TOTAL de Teflón.

FISCH diseñó la prótesis en plataforma (SPRANDEL) en polietileno poroso, con una superficie superior más delgada y más ancha de unos 5 mm de diámetro y un vástago con un alambre central de acero inoxidable maleable.

En 1969 se comercializó la prótesis de IONOS con el nombre de IONOCEM.

También se han utilizado distintos materiales cerámicos bioinertes, bioactivos como el Bioglas, el Ceravital y las cerámicas bioactivas como la hidroxiapatita.

Existe gran diversidad de modelos y de materiales de prótesis osiculares, por lo que resulta difícil, por no decir imposible, hacer un estudio exhaustivo de las mismas. Mientras cada día aparece alguna en el mercado, otras caen en desuso por sus propios autores. No existe una prótesis ideal. En la selección influyen varios factores como el estado del oído y la experiencia del cirujano. No existe pues consenso universal referente a que prótesis es más apropiada para osculoplastia. CHOLE 1982 (16). Fig. 19.

Distintos tipos de prótesis para osculoplastias

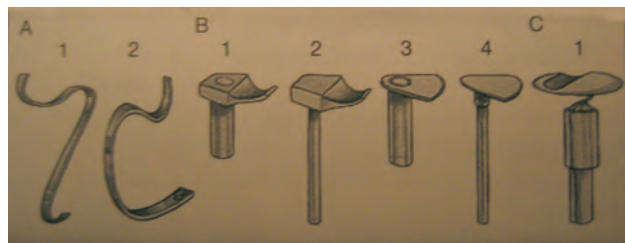


Figura 19.

A 1.- Prótesis Magnan total
A 2.- Prótesis Magnan parcial

B 1.- Prótesis Goldemberg de martillo a estribo
B 2.- Prótesis a platina
B 3.- Prótesis de tímpano a estribo
B 4.- Prótesis de tímpano a estribo

C 1.- Prótesis de García Ibañez

Los materiales de reconstrucción osicular se pueden clasificar según diversos criterios:

- Tipo de donante y receptor: autoinjertos, isoinjertos, aloinjertos, xenoinjertos.
- Interacción con el cuerpo:
 - Bioinerte: no provocan ninguna reacción en su superficie.
 - Biotolerantes: Inducen la formación de cápsula a su alrededor sin signos de actividad celular.
 - Bioactivos: Inducen reacciones de fibrosis y fijación del material al tejido que lo rodea.

Debemos considerar también:

- Biocompatibilidad: reacción del implante en el cuerpo (como presencia o ausencia de citotoxicidad) e influencia del organismo en el implante (degradación, necrosis...).
- Biofuncionalidad: simbiosis del implante con su lecho.
- Material:

Atendiendo al material que están fabricadas distinguiremos:

 - Polímeros (polietileno, silastic, teflón, plastipore, proplast y policel). Son plásticos de bajo coste, de fácil manejo y que no precisan de condiciones especiales para su conservación y almacenamiento. No se fijan a estructuras vecinas, pero tienen una baja biocompatibilidad por lo que tienden al desplazamiento y a la extrusión.
 - Cerámicas: (óxido de aluminio, hidroxiapatita, bioglass). Tienen un elevado coste y no son fáciles de modelar con el bisturí y la fresa. Son biocompatibles, bioactivas, osteogénicas y biodegradables.
 - Metálicas (acero inoxidable, titanio, oro). Elevado precio, son inertes, biocompatibles y no se degradan. (55).

Deben reunir estas condiciones:

- Ser biocompatibles y no producir extrusión, ni reacción tisular intensa.
- Mejorar ó conservar la audición y mantener resultados con el paso del tiempo.
- Ser técnicamente fáciles de usar.
- Que sea fácil de conservar y almacenar y sea de bajo coste.

Los materiales no biológicos (prótesis) se clasifican en dos grandes grupos según su utilización:

- PORPs (prótesis parciales de reemplazo osicular). Destinadas a columelizaciones sobre la cabezuela del estribo.
- TORPs (prótesis totales de reemplazo osicular). Destinadas a columelizaciones sobre la platina del estribo.

Se han empleado:

- INJERTOS AUTÓLOGOS: Los materiales autólogos más empleados son los huesecillos, cortical ósea y el cartilago, el pericondrio y la fascia de temporal. ZINNI y más recientemente HARTWEIN han propuesto también como material para reconstrucción de la cadena osicular el diente. (70). Hueso y cartilago comenzaron a usarse en el decenio de 1960, y aún se utilizan solos o combinados con otros materiales (75) La interposición de puntales óseos autólogos permitió a FARRIOR y NICHOLS (1996) en timpanoplastias tipo III disminuir el GAP dentro de 15 dB en 50% de enfermos después de 10 años. (Clínicas NA V3 1999 p. 370).

Características: Tienen baja tasa de expulsión. Deben de ser moldearse durante la cirugía, se alarga el tiempo quirúrgico, hay posible riesgo de enfermedad residual. (16).

Los huesecillos: martillo y yunque se remodelan con la fresa adaptando su forma a las necesidades de cada intervención.

Ventajas: Biocompatibilidad, poca extrusión, buena transmisión, bajo coste y buenos resultados siempre que no haya otorrea recurrente. La neostogénesis no es necesario desde el punto de vista funcional, puesto que los injertos desvitelizados transmiten el sonido con la misma calidad que lo hacen sus equivalentes de tejido vivo.

Desventajas: requiere habilidad para tallar y asegurar la colocación. Su utilización puede ser controvertida en la cirugía del colesteatoma. (70)

Los osículos autólogos son claramente el material de primera elección para ser usados en la reconstrucción de cadena .(Fdez de Pinedo, M.).

Cortical ósea: Guardan semejanza histológica con los injertos de huesecillos. Se ha observado que su superficie se recubre de la mucosa del oído medio y la revascularización y la neostogénesis es similar a la de los huesecillos aunque se realiza más lentamente.

Las ventajas y las desventajas son similares a las descritas para los osículos. La obtención es bastante sencilla dada la cercanía de la zona donante en el campo operatorio. El modelo de cortical ósea se moldea según las necesidades de la intervención, esta maniobra más difícil de realizar en este material que con los huesecillos. Es de máxima importancia evitar la lesión térmica mientras se tallan estos fragmentos y se recomienda la aplicación de abundantes soluciones de lavado con suero salino para evitar la necrosis y posterior resorción del implante.

Los injertos de cortical ósea constituyen una alternativa válida para realizar osculoplastia aunque tiene una tendencia a la resorción más alta que los huesecillos.

En casos de ausencia de yunque, con estribo normal y una vez que se rebajaron las paredes, lo que disminuyó el tamaño de la cavidad del oído medio, los autores han usado un disco de hueso de autoinjerto para cubrir el espacio entre el estribo y el tímpano. Este disco se esculpe in situ con la fresa y una pequeña fresa cortante en la corteza mastoidea. Este disco tiene un diámetro promedio de 3'5 mm y en su centro se crea un acetábulo para que se ajuste a la cabeza del estribo, luego se desprende de la corteza con un cincel pequeño, se recorta para darle su forma final y se coloca sobre la cabeza del estribo. (75).

Cartílago: El cartílago autólogo se puede obtener del trago, concha auricular, septo nasal e incluso cartílago costal. De éste último pueden hacerse prótesis de PORP y TORP. (16).

Entre las ventajas está la buena biocompatibilidad, fácil de manejar y que la tendencia a la extrusión es muy baja.

Como desventajas se precisa tiempo para obtenerlos y tallarlos, la menor rigidez de su estructura que hace que la conducción sonora sea menos satisfactoria que con los osículos y restos de prótesis y, la baja resistencia a la infección.

PITASHNY (1987)(57) diseñó prótesis totalmente compuestas de cartílago bien para reemplazo parcial o total (Fig. A y B obtenidas de su trabajo), obteniendo resultados alentadores a corto y medio plazo. Se precisan estudios posteriores para valorar la evolución. Fig. 20 y 21.

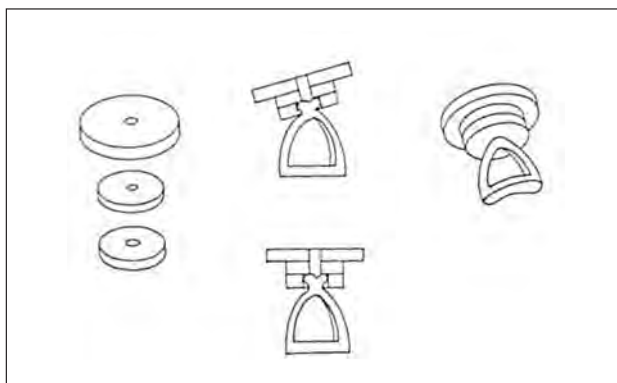


Figura 20.

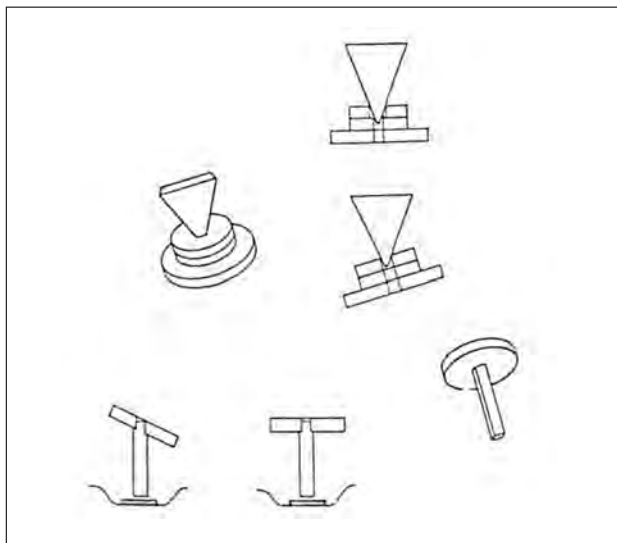


Figura 21.

La pérdida de rigidez y la tendencia a la reabsorción nos llevarían a la conclusión de que el cartílago no es adecuado como implante en la reconstrucción de la cadena del oído medio, por lo que su uso debería limitarse a la interposición entre la prótesis y el tímpano, o para evitar extrusiones o fijaciones, o para el cierre de perforaciones timpánicas ya sea en láminas o en empalizada (Método de Hermann descrito en 1962 (colocando 4-6 tiras de cartílago en empalizada) o Método de Sheehy (en láminas clínicas NA V· 1999 p. 370).

- ALOINJERTOS O INJERTOS HOMÓLOGOS:

Se han empleado gran variedad de tejidos alogénos u homólogos en la cirugía del oído, destacando los homoinjertos timpano-osciculares, cuya técnica de disección, preservación e implantación así como las indicaciones fueron desarrolladas por MARQUET a partir de los años 60 y pronto se organizaron bancos otológicos que proporcionaban estos injertos preparados y conservados

Dado que la obtención de osículos, cartílago, pericondrio etc. homólogos, es cada vez más dificultosa, y añadido al riesgo potencial de transmisión de enfermedades virales hace aconsejable la utilización de material autólogo o sintético para la reconstrucción del oído medio.

En una revisión de 17 pacientes, 71 a 80% de reconstrucciones de timpanoplastia tipo III tuvieron una reducción del GAP aérea/ósea a menos de 20 dB. No se infor-

maron casos de transmisión de enfermedades infecciosas por el homoinjerto. Según FOGGIA (1990) (clínicas NA V3 1999) p.370. este temor de transmisión de virus lentos y VIH ha mermado el entusiasmo por esta técnica. En caso de emplearlos se debe disponer de estudios serológicos exhaustivos del donante y que el paciente esté perfectamente informado y firme el consentimiento autorizando la utilización de dicho material.

Características: Se ha observado que los cambios histológicos de estos materiales son semejante a los materiales autólogos pero con menos rapidez. Podían formarse granulaciones timpánicas y epitelización tardía por la liberación de productos tóxicos conservantes. Muy baja tasa de expulsión, fácil manejo, disponibilidad inmediata, tiempo quirúrgico breve pues se puede modificar con facilidad, mínimo riesgo de enfermedad residual y existe un hipotético riesgo de transmitir enfermedad. (CL NA p 453).

METALES:

Son prótesis bioinertes que no generan reacción tisular por parte del huésped.

En los años 60 y principios de los 70, GERLACH y PALVA utilizaron alambre de acero inoxidable en las timpanoplastias tipo II, interponiendo cartilago de trago entre la prótesis y el tímpano.

El alambre de acero inoxidable no magnético y el de titanio se utilizaron para dar maleabilidad al vástago de algunas prótesis de Plastipore.

Recientemente se ha introducido el titanio en la fabricación de prótesis para osculoplastia. MAGNAN en 1992 hizo prótesis TORP y PORP enteramente de titanio. MENÉNDEZ-COLINO (2002) (Ponencia) menciona que las prótesis de titanio presentan un mínimo índice de rechazo, manejo técnico fácil, alta estabilidad y bajo peso, obteniéndose unos resultados audiológicos excelentes, aunque considera necesario un mayor tiempo de seguimiento para obtener resultados definitivos. El mismo autor en un trabajo publicado en el 2004 señala que el bajo peso de estas prótesis podría ser el motivo para la disminución del GAP aéreo-óseo. STUPP (1996) en una revisión efectuada de 100 casos en los que colocó prótesis de titanio para la reconstrucción de la cadena de huesecillos señala que este material es biocompatible y se integra fácilmente en la cadena osicular. Además tiene una propiedades mecánicas excelentes para la conducción del sonido.

El oro es otro material empleado para fabricar prótesis tipo TORP y PORP, al ser biocompatible, estable, bien tolerado y fácil de moldear.

MATERIALES PLÁSTICOS:

Pueden ser densos como el teflón, o porosos como el plastipore y el polycel.

Ventajas: fácil manejo, se puede seleccionar tamaño, no se fijan a estructuras vecinas, no necesitan condiciones especiales de almacenamiento, y son de disponibilidad inmediata.

Desventajas: falta de biocompatibilidad, poca resistencia a las condiciones hostiles del entorno del oído medio, alta tasa de extrusión si no se realiza interposición. Hay estudios sobre la microdegradación del material plástico agravada con el paso del tiempo.

- **TEFLÓN:** Su composición es politetrafluoroetileno (PTFE). Es un polímero biocompatible, sólido y rígido, de superficie lisa. Estos materiales son fácilmente moldeables, pero inadecuados para su utilización como TORP y PORP a causa de la tendencia a producir reacción inflamatoria a corto plazo en el oído medio por la alta tasa de extrusión, de migración y de penetración en oído interno. Su uso queda reducido como vástago en prótesis compuestas.

- **PROPLAST:** Es un polímero reticular expandido de teflón. Combina politetrafluoroetileno (teflón) con carbón vítreo, con unos poros de 100 a 500 micras que permiten la invasión de su interior por parte de los mecanismos de reparación del oído medio atraídos por la acción de cuerpo extraño de los fragmentos de carbón lo que proporciona una estabilidad a la prótesis capaz de contrarrestar la natural tendencia a la expulsión por la acción del cuerpo extraño. Se encontraba bajo la forma de prótesis parcial o total. Este material fue retirado del mercado a finales de los setenta por su tendencia a la deformidad con destrucción biológica del material que daba lugar a granulomas, tatuajes de los tejidos por el carbón e incluso emigraciones a distancia con riesgo de embolias cerebrales y pulmonares.

En 1977 SHEA y EMMETT proponen la sustitución de este material por el PLASTIPORE.(59).

- **PLASTIPORE:** Polímero de polietileno poroso de alta densidad (HDPS) elaborado mecánicamente. Su estructura porosa permite la penetración tisular. El POLYCEL es una HDPS obtenido por fusión térmica.

Ventajas: Se puede moldear fácilmente, sencilla de colocar y es buen conductor del sonido. Su porosidad permite como el material anterior la invasión por los mecanismos cicatriciales. (59).

Desventajas: Se produce reacción a cuerpo extraño que produce en el oído medio alta tasa de extrusiones que disminuyen si se realiza interposiciones de cartilago, tendencia al desplazamiento, y pérdida de la forma que se le da previamente que puede solucionarse utilizando alambre de titanio o acero inoxidable en el centro del vástago. Dicho alambre no contraindica la Resonancia Magnética.

FISCH (1994) diseñó las prótesis de SPANDEL I, II y la modificada Total que se fabrican combinando Polycel y un núcleo de acero inoxidable. BRACKMANN (1984) también utilizó prótesis de Plastipore (TORP y PORP).Se han informado de tasas de expulsión de Plastipore y tipos similares de materiales de hasta 39%, pero pueden reducirse bastante, a 6 a 10%, cuando se interpone cartilago entre el implante y el injerto. No hay estudios con resultados a muy largo plazo. (57bis). Fig. 22.

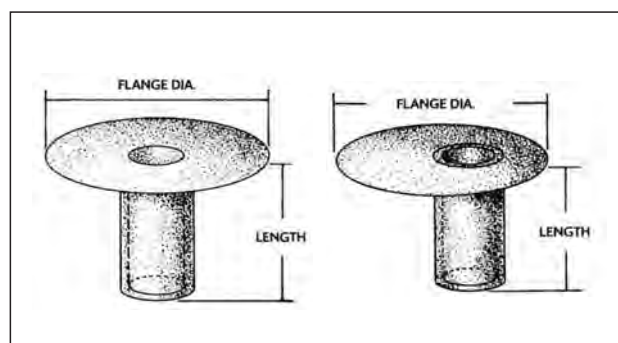


Figura 22.

SILASTIC: Es un polímero de dimetilsilicona, material bioinerte, no poroso. Se usa en el oído medio para prevenir adherencias permitiendo de esta manera una cavidad aireada y la regeneración de la mucosa del oído medio, así como rodeando prótesis ó injertos evitando adherencias entre distintas estructuras allí situadas. No provoca inflamación crónica ni reacción a cuerpo extraño. Fue utilizado por primera vez por Paparella en 1968 para recubrir la cavidad del oído medio.

Con posterioridad se inicia un nuevo campo de experimentación que emplea sustancias de composición más similar al hueso; es entonces cuando comienza a emplearse las cerámicas.

- **CERÁMICAS BIOACTIVAS:** Son materiales cristalinos inorgánicos. En forma de polvo es comprimido mediante tratamiento por una fuerte presión y a temperaturas elevadas obteniéndose unas microestructuras densas policristalinas. Estos materiales se caracterizan por la biocompatibilidad, la biodegradabilidad y la osteogenicidad. Se empezaron a emplear en los años 70 con el fin de conseguir menor tasa de extrusiones de las que se conseguía con los implantes de polietileno poroso. Al ser materiales bioactivos reaccionan de modo que estimulan su unión a los tejidos blandos.

• **BIOGLASS:** Vidrio bioactivo transparente. Su composición es (45% SiO₂, 6% de P₂O₅, 24,5% de CaO y 24,5% de Na₂O)

Ventajas: biocompatibilidad que permite una buena tolerancia cuando se coloca en contacto directo con la membrana del tímpano, no necesita condiciones especiales de conservación, transmite bien la energía sonora y permite modificar su forma y tamaño durante la intervención con una fresa diamante para adaptarla a las estructuras del oído, si bien es muy frágil. En oídos con infección puede producirse frecuentemente la resorción del implante.

• **CERAVITAL:** Es un vidrio bioactivo de color blanco opaco compuesto de (40-50% de SiO₂, 10-15% P₂O₅, 30-35% de CaO, 2,5-5% de MgO, 5-10% de Na₂O, 0,5-3% de K₂O). Se trata de un derivado del fosfato cálcico que es capaz de inducir respuestas en hueso por medio de reacciones químicas en tanto que el material implantado va progresivamente disolviéndose para ser sustituido por tejido de cicatrización cuando está en contacto con tejidos blandos, o por hueso si está en contacto con éste. Aunque se comporta similar al Bioglass, su bioactividad con el medio es menor, lo que explicaría la necesidad de colocar pasta de hueso entre el implante y los tejidos blandos, como la membrana timpánica ó el injerto de aponeurosis para disminuir la frecuencia de extrusiones. Es también más difícil de moldear y muy inestable en medios infectados. La experiencia derivada del uso demostró que el Ceravital podía ser más recomendable para el relleno de cavidades y menos para ser empleado como sustituto de los osículos.

• **HIDROXIAPATITA:** Es un polímero de fosfato de calcio, cuya composición química es Ca₁₀(PO₄)₆ (OH)₂ que se asemeja a la matriz mineral del hueso del ser humano (70%). A diferencia de los implantes fabricados con fosfato tricálcico y los biosilicatos como el ceravital, la HA muestra una menor tendencia a degradarse.

Puede fabricarse en estado denso o poroso. La hidroxiapatita densa es una cerámica rígida que conduce con bastante eficiencia la energía vibratoria y se utiliza

como material en la fabricación de prótesis de reemplazo osicular de oído medio. Se establece una fuerte unión entre la prótesis y el hueso con el que se pone en contacto, sin que exista encapsulamiento fibroso en el caso de la HA densa.

La hidroxiapatita porosa tiene una microporosidad de menos del 5% con poros de 3 µm que permite la penetración del tejido fibroso y una macroporosidad del 30% con un tamaño de poro aproximado de 100 µm que incita la penetración del tejido óseo. Se crea así una continuidad entre los cristales de hidroxiapatita artificiales y biológicos, lo que podría explicar la osteogénesis en la interfase entre el hueso y la prótesis. Este material es útil en el relleno de cavidades óseas.

Las ventajas de la HA son su biocompatibilidad con baja tasa de extrusión, la disponibilidad, no precisa condiciones especiales de almacenamiento, la vida útil bastante larga y buena transmisión de sonido.

En contra tiene elevado coste económico y la dificultad para moldearlo, por lo que es necesario disponer de formas y tamaños diferentes para poderlos utilizar según la necesidad.

GOEBEL(34) presenta un estudio de reconstrucción osicular difícil en 25 pacientes con Mimix que es un cemento óseo de hidroxiapatita, biocompatible y que no desencadena una respuesta inflamatoria o una reacción a cuerpo extraño. Este material pretende aumentar el hueso pero no reemplazarlo, por ello no puede ser utilizado para sustituir una estructura ósea flotante. Debe existir suficiente hueso donde aplicar HA para crear una adecuada interfase ósea donde se podrá apoyar la prótesis adecuada. Existen también otros cementos hidroxiapatita en el mercado que difieren entre sí por las características de manejo y tiempo de colocación.

Se han sintetizado combinaciones de hidroxiapatita y polímeros para evitar la dificultad del tallado de la hidroxiapatita densa. La amalgama de hidroxiapatita y Silastic a partes iguales en peso se conoce como Flex H/A.

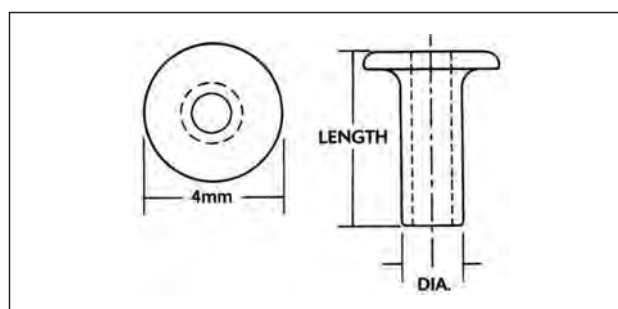


Figura 23. Prótesis de Richards centrada de hidroxiapatita.

- **CEMENTO IONOMÉRICO:** Material bioinerte, no libera sustancias en el medio que es implantado y no reacciona con los tejidos circundantes, ni provoca reacciones de cuerpo extraño.

• **IONÓMERO DE POLIMALEINATO (IONOS):** Del resultado de una reacción de neutralización ácido (polialquenoico)-base (calcio-aluminio-fluor-silicato) se genera una sal de ionómero de polimaleinato. Hay prótesis Ionos PORP y TORP. No se alteran por Resonancia y tienen radioopacidad similar a la del hueso. Se ha observado baja tasa de extrusión, son fácilmente moldeables, se recubren rápidamente con

mucosa de oído medio, no es degradable y es estable en medios infectados. Entre las desventajas está su elevado coste económico. Se aconseja interponer fragmento cartilaginoso sobretodo si hay flacidez o retracción de la membrana timpánica

-PRÓTESIS SEMIBIOLÓGICAS Y COMPUESTAS:

Las prótesis semibiológicas combinan materiales sintéticos y naturales. El sistema consta de un vástago de material sintético y la porción residual de un huesecillo o un sustitutivo del mismo.

Sady Selaimen da Costa y cols (62) consideran que la mejor opción es usar el propio tejido del paciente. Cuando no está disponible o cuando no es razonable una interposición de huesecillos, el Hospital de Clínicas de Porto Alegre Tissue Bank for Otological Implants, Porto Alegre, Brasil, creó una prótesis de reemplazo oscilar total mixta y una de reemplazo oscilar parcial. Estas prótesis tienen tallos hechos de material sintético (PTFE) y cejas de hueso de un injerto obtenidas del cráneo o la tibia. Los tallos y las cejas se fijan mediante muescas y con un pegamento histoacrílico. La principal ventaja de las prótesis combinadas es que es un material orgánico, no sintético, el que queda en contacto con la membrana timpánica. Los autores han usado estas prótesis en más de 100 casos, con una tasa de expulsión de 6 %. (LINDEN y cols. 1991)(CL p. 394)

Las prótesis compuestas combinan vástagos de Teflón, Plastipore, metales etc, con la hidroxiapatita como sustitutivo del huesecillo.

- Prótesis discoide cóncava para reemplazo parcial de huesecillo, diseñada para reposición de yunque. De este tipo son prótesis de Schuring y la de Clothespin.
- Prótesis de columela para reposición total de huesecillos.
- Prótesis compuesta de Goldenberg: La cabeza de hidroxiapatita tiene diseño universal de manera que no necesita ser remodelada durante la intervención, las hay con cabeza oval de bordes redondeados que se usa si no hay martillo y si lo hay se puede colocar prótesis con la cabeza en forma de gancho. El vástago de Plastipore o fluoruroplástico consiste en un manguito hueco para acomodarlo a la cabeza del estribo o en un poste sólido más delgado con refuerzo de alambre que se apoya directamente a la ventana oval ó sobre un zapata de hidroxiapatita. (Fdez Pinedo).
- Prótesis de reemplazo Universal Plus: Formada por cabeza de hidroxiapatita y pilar cónico de Flex H/A. Este compuesto se modifica fácilmente mediante bisturí en diferentes configuraciones.
- Prótesis Flex H/A de Causse: Está formada por una cabeza redonda de hidroxiapatita densa de 3,25mm con una acanaladura para el mango del martillo, un vínculo mecánico flexible de titanio y un pilar de Flex H/A que se puede moldear con bisturí. Se pueden usar 3 prototipos:
 - Prótesis parcial 526 para colocarla sobre la cabeza del estribo.
 - Prótesis total 525 si no existe supraestructura del estribo.
 - Prótesis total 317 en casos de fijación del estribo después de practicar una estapedectomía.
- Prótesis universal de García Ibáñez: Es una prótesis fabricada con Flex H/A, la cabeza mide 3.5mm de diámetro y tiene una muesca para alojar el mango del martillo. La cabeza que es de hidroxiapatita es descentrada, se una al vástago por una unión maleable de titanio. La

prótesis PORP mide 5,3 m y la TORP 8,5 mm, el diámetro interior del vástago 1,14 mm. Tanto la cabeza como el vástago pueden modificarse fácilmente con fresa la cabeza o con bisturí el vástago. Fig. 24.

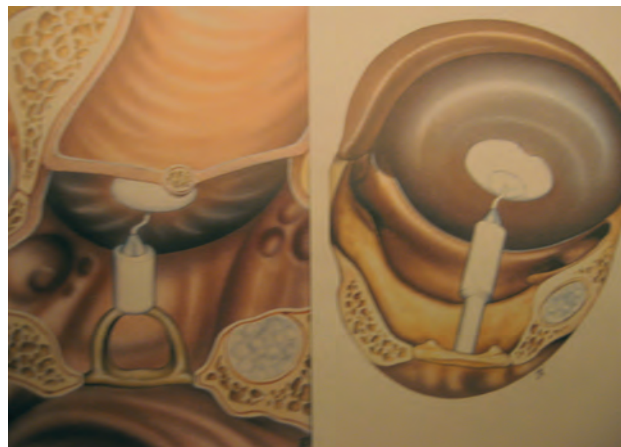

Figura 24.

- Prótesis telescópica de Babighian: Se compone de un vástago de titanio y una cabeza de hidroxiapatita. Se puede moldear la cabeza en relación con las condiciones del mango del martillo y del tímpano, así como modificar su longitud mediante el sistema de muelle del vástago.

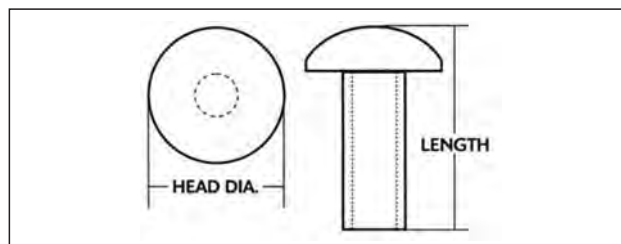


Figura 25.

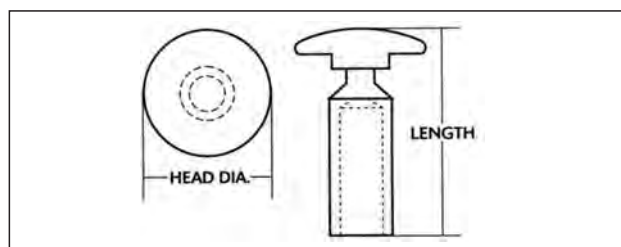


Figura 26.

La finalidad de la reconstrucción de la cadena de huesecillos es mejorar la audición. Hay varios factores que pueden influir en el resultado final de la intervención como el estado del oído, la experiencia del cirujano etc. Las nuevas técnicas de osculoplastia deben considerarse una importante ayuda para conseguir el beneficio auditivo, pero no aseguran el éxito.

En conclusión con la introducción de las nuevas técnicas y métodos quirúrgicos en los últimos 25 años se ha visto una gran evolución y mejoría de los procedimientos timpanoplásticos. La reconstrucción de huesecillos con implantes biocompatibles ha mejorado bastante los resultados de las timpanoplastias, se ha reducido la tasa de complicaciones y la recurrencia de infecciones además de mejorar la diferencia entre conducciones aérea y ósea. Es importante conocer los principios acústicos para podernos explicar mejor el éxito o fracaso de la cirugía otológica. (71)

Reconstrucción del conducto auditivo

Las técnicas de reconstrucción de mastoidectomía tratan de reparar el defecto del muro de la cavidad para restaurar la estructura del conducto auditivo externo.

MATERIALES:

- Injertos libres de músculo y de grasa fueron empleados desde principios de siglo XX en la obliteración de la cavidad mastoidea con resultados insatisfactorios. El pericondrio, el periostio y la fascia son muy útiles para nivelar las cavidades abiertas, favoreciendo la reepitelización.
- Pasta de hueso se utiliza en casos de destrucción moderada de la cavidad. También se usa para la reparación de las fístulas laberínticas producidas por el colesteatoma. La pasta de hueso se mantiene en su posición recubriéndola con cartílago o pericondrio, fascia o duramadre liofilizada. En ocasiones se crea una lámina a partir de una mezcla de sangre y polvo óseo con la que se intenta cerrar el muro atical.
- Cortical ósea obtenida de la región retromastoidea o de la escama del temporal se remodela hasta conseguir la forma o el tamaño deseado. Después se estabiliza con un colgajo de Palva.
- Cartílago el cartílago del trago o de la concha también se pueden emplear. El conchal tiene la desventaja de que es muy delgado y flexible.
- Hidroxiapatita en polvo mezclada con polvo de hueso y tisuco se puede emplear en reparar destrucciones extensas. Es aconsejable colocar biomateriales en el fondo de la cavidad y recubrirlos con polvo de hueso en la zona de contacto con los planos blandos superficiales.
- Hidroxiapatita porosa se utiliza en la fabricación de prótesis para la reconstrucción del ático y del muro posterior del CAE. La estructura porosa permite la penetración del tejido óseo y su integración en el hueso de la cavidad mastoidea.
- Ionocem es un cemento ionomérico que se obtiene al reaccionar el polvo de vidrio con el ácido policarboxílico. Conviene recubrirlo con cartílago o un grueso colgajo de Palva para evitar su exteriorización.
- Gelfoam es una gelatina desnaturalizada de piel animal reabsorbible. Se usa como hemostático, para relleno de la cavidad del oído medio, para aplicar presión entre el injerto y la membrana timpánica y como vehículo para las soluciones.
- Cola de Fibrina es un derivado del fibrinógeno humano. Se utiliza para relleno de cavidades mezclada con polvo de hueso y/o de hidroxiapatita, en la osculoplastia, en la reparación de fístulas perilinfáticas y en las fístulas mastoideas de LCR originadas en la cirugía neurológica.

La elección de los materiales en la reconstrucción de la cavidad mastoidea depende del tamaño y localización del defecto anatómico a reparar.

Reconstrucción timpanoosicular

Hay dos formas de reconstrucción timpanoosicular:

- Prótesis que conectan el martillo con la superestructura o base del estribo
- Prótesis que conectan la porción posterior de la membrana timpánica con el estribo.

En el primer caso la transmisión está condicionada por el ángulo formado entre la prótesis y el vector de desplazamiento del martillo, cuanto mayor sea la horizontalidad de la prótesis menor será el desplazamiento del estribo, no son aceptables ángulos inferiores a 45°.

En el segundo caso algunas prótesis se apoyan también en el martillo con lo que la posibilidad de extrusión es menor.

En la obtención de la tensión óptima son de gran ayuda las prótesis metálicas elásticas con memoria.

Tipos de homoinjertos otológicos

Hoy día tanto los huesecillos tratados en autoclave y guardados en alcohol de 70° como cualquier tipo de cartílago homólogo no son prácticamente empleados por el riesgo de contagio a enfermedades como el SIDA o la hepatitis B; asimismo ha dejado de utilizarse los trasplantes timpanoosiculares de Chiosone por la misma razón.

Solamente por recuerdo histórico nombraremos los trasplantes heterólogos, el más empleado de ellos la yugular de ternera y que hoy han sido abandonados por la misma razón que los trasplantes homólogos y además por sus pésimos resultados.

¿Cuál elegir?:

En Estados Unidos y hasta estos últimos años, el material más empleado es la hidroxiapatita, seguido de huesecillos autólogos y de cartílago, hoy día se emplean en un 12% de las ocasiones los implantes de titanio que dan el mayor índice de satisfacción.(35).

En Alemania desde los años 90 se emplea el titanio por su bajo peso y alta rigidez, dando los mejores resultados auditivos.(28).

Reconstrucción cuando falta la rama larga del yunque.

- Se puede puentear el defecto con hueso o cartílago
- Utilizar adhesivos o cementos
- Colocar un implante

El uso de adhesivos o cementos es elegante, se preserva la cadena pero a largo plazo surge un problema de biocompatibilidad.

El cartílago no se debe usar ya que su masa no restaura la palanca y hay una pérdida de transmisión.

Si el cartílago se coloca sobre el estribo y toca la membrana del tímpano es comparable a una timpanoplastia tipo III y el resultado final va a depender de la buena ventilación del oído medio y de la calidad de la mucosa.

La prótesis de Plester es la idónea para la reconstrucción del mango largo del yunque, pero es difícil de colocar, el titanio no siempre se puede sujetar bien al resto del yunque y algunos autores prefieren hacer el puente entre el yunque y la cabeza del estribo con pequeñas placas de oro.

Tipos de abordajes quirúrgicos

TIPOS DE ABORDAJES QUIRÚRGICOS:

Abordaje trascanal: Fig. 27.

Es el más común, toda la intervención se efectúa a través de un otoscopio situado en el canal auditivo.

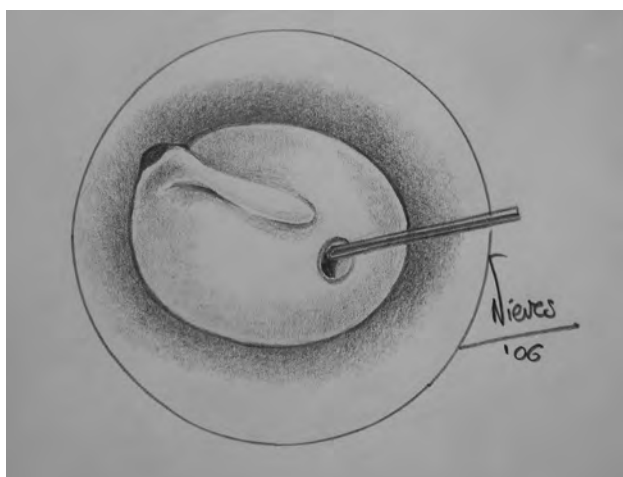


Figura 27.

Necesita muy poca atención postoperatoria, el conducto cicatriza muy rápido,

Es necesario ver el margen anterior.

La patología se debe limitar a la caja y no se puede hacer una mastoidectomía si fuera necesario si la intervención se ha previsto con anestesia local.

Abordaje endoaural: Fig.28

Se realiza una incisión entre el trago y el helix con lo cual obtenemos una mejor visión.

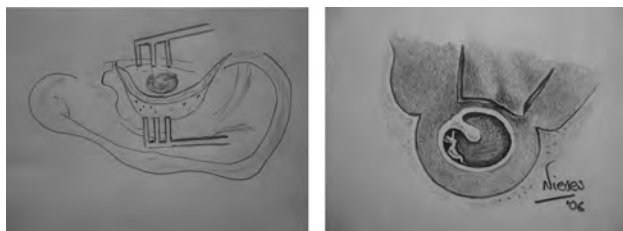


Figura 28.

Tenemos tres variantes:

- Incisión de Shambaught; es una incisión semicircular con una descarga hacia la concha.
- Incisión de Lempert; la incisión se continua con la intercartilaginosa y dos descargas radiales hacia el anulus.
- Incisión de Farior es similar a la anterior pero más interna.

Se consigue poder visualizar la cortical mastoidea y poder tomar fascia con una sola incisión.

Puede dejar defectos estéticos

Abordaje retroauricular: Fig. 29

El pabellón y los tejidos retroauriculares se transponen hacia delante, la canaloplastia permite la visión de la parte más anterior del tímpano.

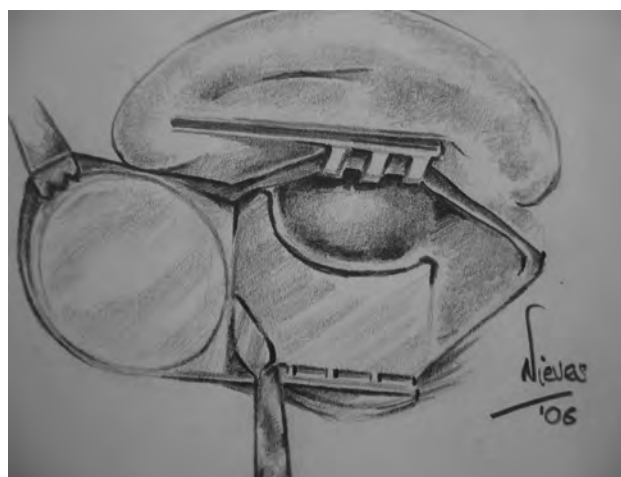


Figura 29.

Es la incisión de elección cuando no se ve bien la parte anterior del tímpano.

Permite obtener una gran extensión de fascia o periotio en el lugar de la incisión.

Exige una mayor atención postoperatoria

En cualquiera de los abordajes cuando exista una dificultad de visión de la parte anterior del anullus (imprescindible para el éxito en miringoplastias anteriores), se debe realizar un calibre del conducto levantando la piel del conducto y fresando la zona ósea hasta una perfecta visión. Fig. 30

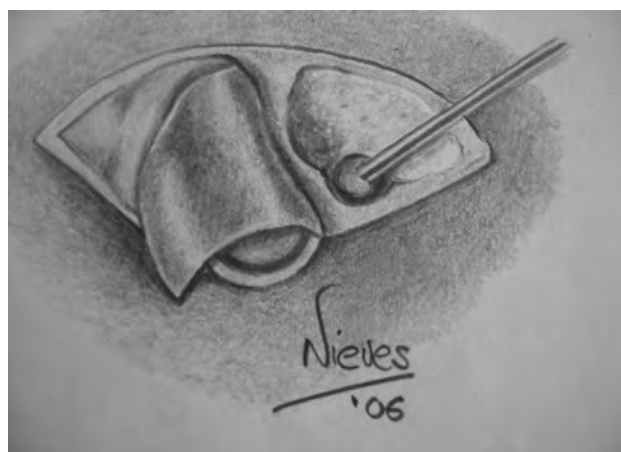

Figura 30.

Miringoplastias con cartílago

Hoy día la técnica más usada en reconstrucción de la membrana del tímpano es la fascia de temporal, no obstante se ha buscado materiales que mantengan la rigidez de este injerto impidiendo los inconvenientes de la fascia entre ellos los más usados son:

Injerto en empalizada de Hermann:

Parece que la colocación de una pieza de cartílago entera es vista como una masa que impide la vibración de la membrana timpánica por eso el injerto en empalizada disminuye este efecto.

El cartílago del trago se corta en seis tiras que se colocan como un puente sobre la cavidad timpánica y se recubren de fascia o pericondrio, el grosor del cartílago puede conllevar adherencias con el promontorio o blunting o disminución de la caja timpánica. Para mejorar las características del injerto se sugiere adelgazar los cartílagos y reducirlos de 6 a 3.

La técnica de Herman es muy útil para el relleno de cavidades mastoideas, el cartílago se toma de la concha durante el tiempo de meatoplastia y se colocan numerosos triángulos de cartílago en la cavidad recubiertos de fascia. Esta técnica ha permitido a Sprekelsen conseguir oídos capaces de la práctica del buceo tras haber sufrido una mastoidectomía. Una modificación de la técnica de Herman es colocar dos tiras de cartílago inicialmente perpendiculares a la trompa y que van a servir de base al resto de las tiras.

Dornhoffer utiliza un cartílago de trago circular con pericondrio en una de las caras, el cartílago se secciona en la parte que va a quedar encima del martillo, de esta forma el pericondrio sirve como charnela para abrir la caja timpánica. Fig. 31.

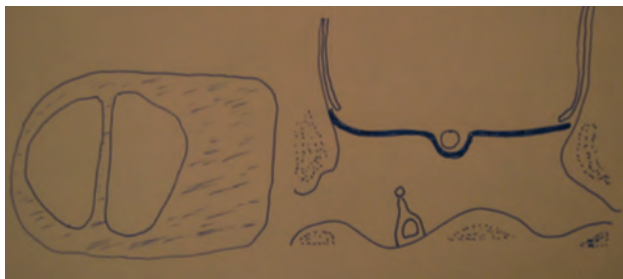


Figura 31.

Mariposa de Eavey Fig. 32

En este tipo de injerto se corta el cartílago de trago con pericondrio en forma hemisférica de tamaño ligeramente mayor que la perforación.

Se quita uno de los dos lados de pericondrio y se corta el cartílago alrededor creando una especie de alas de mariposa.

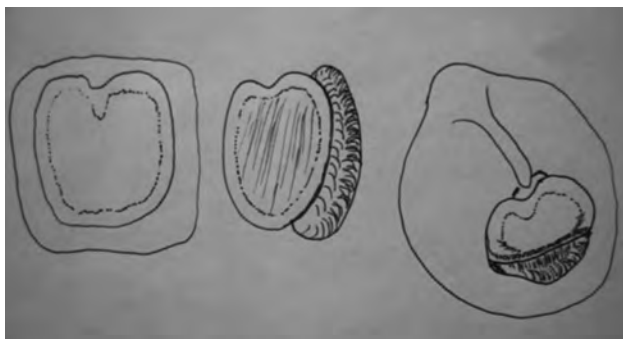


Figura 32.

La parte recubierta de pericondrio se coloca hacia la caja y el cartílago denudado hacia fuera y no se coloca el injerto de piel que en principio colocaba Eavey.

Técnica de la triple "C" (Clip condropericondral) (24)

Para esta técnica se requieren las siguientes condiciones:

- Perforación pequeña a mediana, Máximo la mitad del tímpano.
- Que se vean claramente todos los márgenes.
- Oídos secos sin granulomas.
- Pérdida de transmisión no mayor de 35 db. En cualquier frecuencia.
- Ser una perforación que lleve por lo menos doce meses sin cerrar.

Se requiere avivar los bordes de la perforación, a continuación se incide la piel del trago medialmente a su cresta, se crea un tunel entre el pericondrio y los tejidos blandos, se saca el cartílago con la parte de pericondrio lateral externo. A continuación se abre el pericondrio en un solo lado, en el cartílago se crea una muesca para acoplarla al mango del martillo y se cierra el pericondrio sobre el resto del injerto.

La rigidez del cartílago podría favorecer el aumento de audición en las frecuencias agudas según los resultados de Fernández. (24).

Nosotros empleamos un tipo de técnica que pasamos a describir:

Hemos intentado elaborar una técnica que reuniera las características de accesibilidad, resistencia, firmeza, dificultad a la reabsorción y facilidad manipulativa con acortamiento de los tiempos quirúrgicos.

Para ello usamos una técnica que combina el injerto de pericondrio apoyado en un marco cartilaginoso.

DESCRIPCIÓN DE LA TÉCNICA

La intervención se realiza siempre bajo anestesia local y sedación monitorizada.

Comenzamos con la extracción del cartílago tragal con su pericondrio cuyo tamaño variará en dependencia del tamaño de la perforación. Fig. 33.

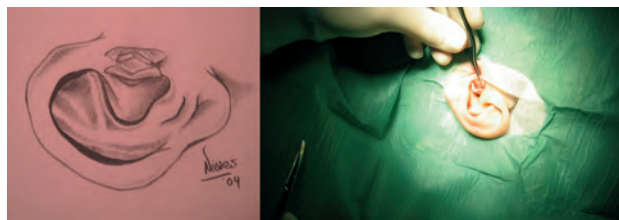


Figura 33.

Limpiamos el pericondrio de restos musculares y a continuación abrimos el lado pericondríco menos liso quedando la otra cara adherida al cartílago.

Con ayuda de dos otoscopios se trazan en el cartílago dos circunferencias concéntricas, se extrae el resto de cartílago de la circunferencia interior así como el cartílago




Figura 34.

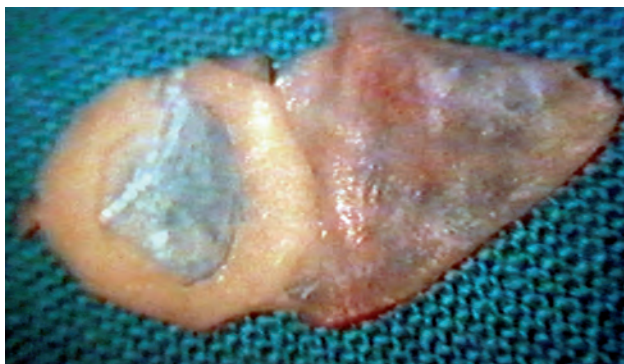


Figura 35.

A continuación se quita de la circunferencia cartilaginosa un segmento para poder abarcar la cadena de huesecillos. Fig.35

A nivel ótico se comienza avivando los bordes de la perforación. Fig.36

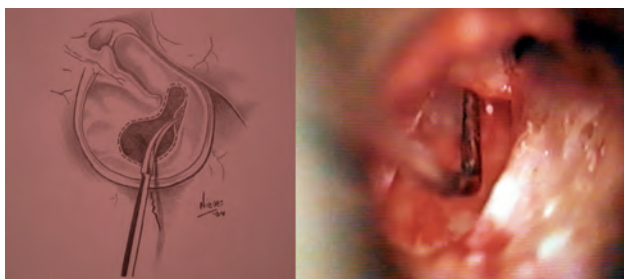


Figura 36.

Se incide el conducto de 12 a 6 y se despega, levantando un colgajo timpanomeatal. Fig.37.

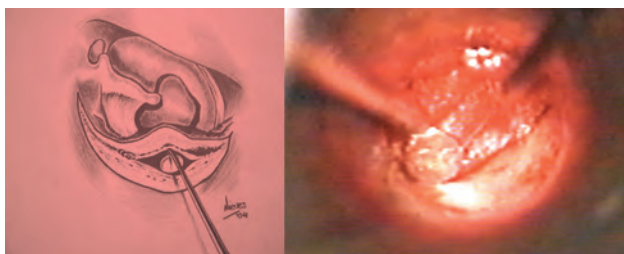


Figura 37.

Una vez revisada la caja convenientemente se coloca el injerto que se puede llevar ligeramente plegado encajándolo como si fuera un vidrio de reloj dentro de caja. Fig 38.

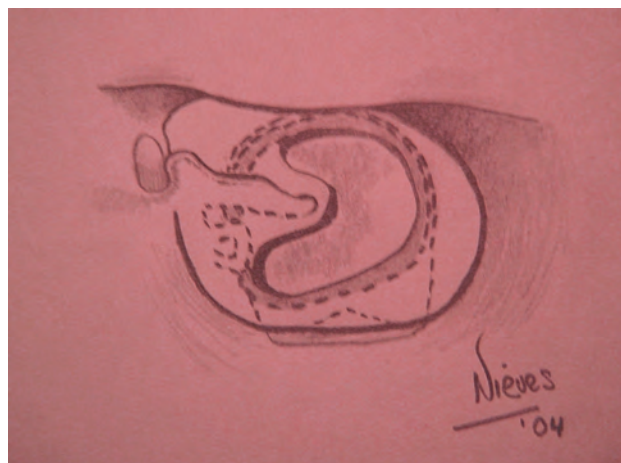


Figura 38.

Hay que señalar que no hace falta almohadillar la caja ya que el cartilago colocado hacia abajo sirve para esta función.

Se soluciona la interrupción de la caja si la hubiera Fig. 39 y se repone el colgajo.

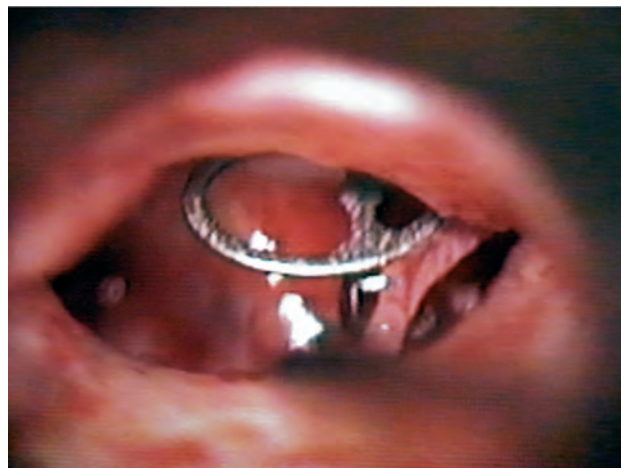

Figura 39.

A los tres días se puede quitar el taponamiento y se dictan las medidas habituales tras una miringoplastia. Fig 40

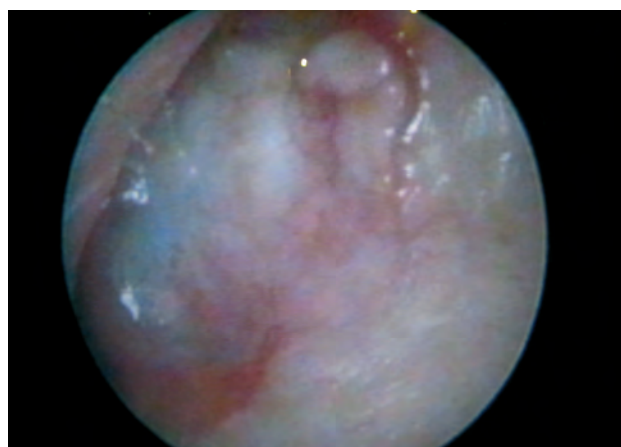


Figura 40.

Resultados

Hemos revisado los pacientes intervenidos con esta técnica en los últimos 3 años (aproximadamente. 40 pacientes).

10 varones y 30 mujeres.

De edades comprendidas entre los 9 y 73 años, siendo los grupos de edad más frecuentes entre los 45 – 55 años.

Entre los antecedentes personales debemos destacar:

- 5 casos habían sido intervenidos previamente de septoplastia.
- 6 casos habían sido ya intervenidos de miringoplastia (uno de ellos del mismo oído en dos ocasiones) con otras técnicas colocando como injerto pericondrio de trago o fascia de temporal. Hemos conseguido el cierre de la perforación en 4 de ellos, no logrando el objetivo quirúrgico en dos casos: uno de una paciente de 70 años, diagnosticada de Parkinson, con importantes secuelas por otitis media crónica simple, que precisó la realización de una columela efectuada en este caso con cartilago de trago.

Tipos de perforación:

Hemos encontrado:

- 5 casos con perforación anterior
- 7 casos con perforación posterior
- 24 casos con perforaciones centrales o mesotimpánicas
- 4 casos con perforaciones casi totales o totales.

Con esta técnica se ha observado:

- Cierre total de las perforaciones posteriores y anteriores.
- Se ha logrado cierre de 3 de los casos de perforaciones casi totales, quedando en el caso restante un pequeño orificio puntiforme que se avivó en la misma consulta.
- Y el cierre de 21 de las 24 perforaciones centrales (87'5%). Los casos en que no se ha logrado el objetivo de la intervención han sido:
 - el anteriormente comentado (paciente de 70 años)
 - por otorrea tubárica (niña de 9 años)
 - y por sobreinfección micótica en el postoperatorio.

Datos audiométricos antes de la intervención

Los estudios audiométricos previos a la cirugía mostraban:

- Normoaudición 1 caso
- Hipoacusia de transmisión 30 casos
- Hipoacusia mixta 9 casos

En el seguimiento efectuado al mes de la intervención se practicaba audiometría mostrando:

- Si presentaba hipoacusia de transmisión:
 - Normoaudición en 17 casos
 - Mejoría audiométrica en 11 casos
 - Igual 3 casos
- Si presentaba hipoacusia mixta en 9 casos han recuperado las frecuencias graves.

Esta técnica permite todo tipo de procedimiento para reconstrucción de la cadena osicular.

Hemos empleado en 6 casos Prótesis Parcial (PORP) de titanio obteniendo buen resultado auditivo. En tres casos también se ha efectuado columelización bien con yunque o con cartilago de trago.

En dos casos se ha utilizado prótesis total de Tubbingen.

No hemos objetivado en las revisiones efectuadas perlas colesteatomatosas.

Aunque se describe como técnica endoaural también puede realizarse por vía retroauricular.

Es compatible con cualquier tipo de perforación timpánica.

En la revisión bibliográfica hemos encontrado publicado por Goodhill(36) en el año 1967 un tipo de reconstrucción timpanoosicular empleando pericondrio con un marco cartilaginoso y que él solo emplea en la timpanoplastia tipo III colocando el cartilago por delante del marco óseo con la intención de prevenir el colapso timpánico y conseguir que la trompa siga ventilando el oído medio. Fig. 41.

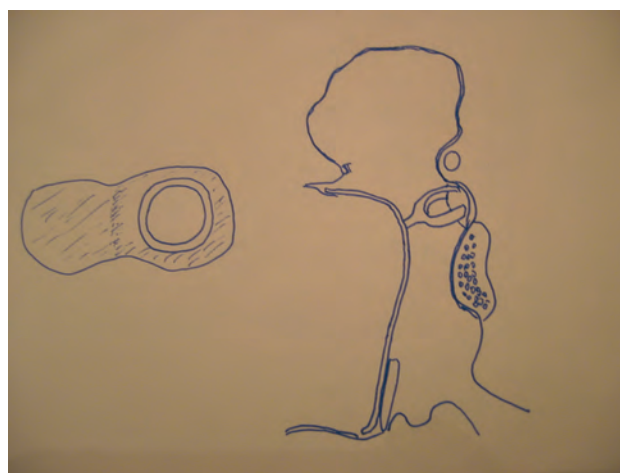


Figura 41.

Glacock en 1982 presenta un injerto combinado de pericondrio y cartilago dejando un trozo de cartilago pegado al pericondrio y este cartilago con el pericondrio hacia fuera lo coloca en línea en el tímpano ocupando la perforación.

En la mayoría de nuestros casos por el grosor del propio cartilago no hace falta almohadillar la caja. El marco cartilaginoso da resistencia y firmeza al injerto, dificulta la retracción timpánica y facilita la manipulación del mismo. Esta técnica permite buen control postoperatorio y consigue un aspecto estético y un resultado funcional satisfactorios.

Pronóstico de la timpanoplastia

Bellucci (8) establece cuatro grupos según el pronóstico.

- Grupo I: Pronóstico bueno; oído medio y trompa libres de enfermedad.
- Grupo II: Pronóstico aceptable; el oído lleva tiempo sin actividad.
- Grupo III: Pronóstico malo; el oído no lleva tiempo sin enfermedad.
- Grupo IV: Pronóstico muy malo; la enfermedad continúa con patología nasofaríngea concomitante.(2)

Importancia de la mastoidectomía en otitis media crónica no colesteatomatosa

Nos ha parecido importante el trabajo de Yasuo Mishito (79) elaborado sobre 388 oídos y todos ellos operados por el mismo cirujano. De entre todos ellos, 144 incluidos como grupo A se les practicó mastoidectomía, 81 incluidos como grupo B se efectuó timpanoplastia sin mastoidectomía. En el grupo A, 40 oídos tenían otorrea en el momento de la intervención. El éxito del injerto fue del 91'7 en el grupo A y del 95'1% en el grupo B. El resultado positivo del injerto en oídos con otorrea fue del 94'2% y en oído seco del 92'5%. En el grupo A el éxito en oídos con otorrea fue del 97'5% y en oído seco del 90'4%. En el grupo B los oídos con otorrea tuvieron un éxito del 91'7% y en oídos secos del 95'7%, de lo que se deduce que no hay diferencia significativa entre el oído seco y el oído húmedo y que no es necesaria la mastoidectomía en el oído crónico no colesteatomatoso.

Complicaciones de la timpanoplastia

- Hematomas condritis o estenosis de conducto, muchas veces producidas por una mala técnica en la infiltración del conducto auditivo.
- Hipoacusias por material anestésico, mala praxis o movilizaciones inadecuadas.
- Artritis temporomandibular. Generalmente temporal, las molestias en la articulación son casi fijas cuando ha habido que hacer un calibrado anterior del conducto.
- Otagias postquirúrgicas
- Vértigo postquirúrgico, por movilizaciones de la cadena o afectación por contacto con material anestésico.
- Colesteatomas inducidos por mala colocación del injerto o residuales.
- Necrosis y eliminación del injerto o la prótesis.
- Abscesos cerebrales, como complicación de infecciones posteriores.

Resultados

Los objetivos de la intervención son curar la enfermedad crónica del oído, cerrar el tímpano si fuera necesario y mejorar la audición.

En algunos casos sabemos las pocas posibilidades que tenemos de ganar audición y cerramos un oído mediante una miringoplastia para evitar complicaciones posteriores.

Estos objetivos no siempre se consiguen y aún en las mejores manos están alrededor del 80%, siempre en relación con la patología previa, en general hay que esperar unos mejores resultados cuanto menos dañado este el oído previamente y en general el resultado funcional va a estar en relación inversa con el número que la timpanoplastia ocupe en la clasificación de Wulstein.

De los distintos estudios no se puede deducir que material es el mejor, los diferentes estudios no son homologables ni el diseño de prótesis son críticos en el resultado final la masa y la rigidez, la rigidez tiene influencia en altas frecuencias y la masa incrementada aumenta la potencia en las bajas frecuencias y disminuye en altas.(Meister y Nishihara).(49)

En lo que la mayoría de los autores están de acuerdo es en la mejora de posibilidades que se ofrece con las prótesis de titanio que presentan características de elasticidad próximas a las de los muelles.

Revisados los 5 últimos años no hemos encontrado muchas publicaciones al respecto, pero en el ACTA OTORRINOLARINGOLOGICA ESPAÑOLA hemos encontrado revisiones lo suficientemente interesantes como las comentadas a continuación.

El Dr. Amorós (4) del Hospital Clínico Dr. Peset de Valencia, publica en 2002 su experiencia en la reconstrucción timpánica con cartílago. La mayor rigidez que proporciona el cartílago es una ventaja para evitar el colapso de la membrana timpánica, en principio, en detrimento de la adecuada elasticidad de la membrana timpánica para proporcionar buenos resultados funcionales, pero esta cuestión ha sido revisada por varios autores que en diversos estudios han demostrado que la diferencia auditiva postoperatoria entre ambas técnicas es mínima o incluso inexistente, entre ellos Dornhoffer (20), Bernal (12), Milewski (52), Amedee (3), Borkowski (14), Gerber(30) y Salen (60).

Este equipo del Hospital Clínico Dr. Peset comunica que fueron intervenidos un total de 71 oídos.

La vía empleada fue endaural en el 63%, siendo la preferida en todos los casos posibles, con anestesia local.

La vía retroauricular se utilizó en el 37% de los casos, reservada para oídos con conductos auditivos externos muy estrechos, o bien no se visualizaba adecuadamente el borde anterior de la perforación. En niños emplearon la anestesia general sistemáticamente.

En el 68 % de los pacientes no se precisó reconstrucción de cadena, siendo necesaria en el 32%.

Revisión a los 6 meses:

Restauración anatómica postoperatoria en el 86% de los oídos.

Reperforaciones en el 14%.

Estos resultados, considerados como buenos, contrastan con los reflejados por algunos autores como el 100% de cierre logrado por Dornhoffer (20) en 22 casos y por Amedee (3) en 52 con la técnica en empalizada, y los referidos por Milewski (52) con resultados de cierre en el 91,5% de 197 timpanoplastias tipo I y en el 96% de las 353 tipo III combinando técnicas de cartílago en empalizada y de cartílago con pericondrio.

También merecen importancia los resultados de reperforaciones comunicados por Wiegand (77), del 0,6% en 645 oídos, y del 2,6% de Bernal (12)

Autor	Número oídos	Integridad	Reperforaciones	Meses
Amorós	71	86%	14%	12
Amedee	52	100%	0%	24
Dornhoffer	22	100%	2,6%	12
Bernal	152	97,4%	2,6%	36
Milewski	197	91,5%	8,5%	6

Tabla de resultados anatómicos en Timpanoplastia Tipo I

Otra revisión importante es la realizada por Dr. Frade González (25), del Servicio de ORL del Complejo Hospitalario Universitario de Santiago de Compostela, aportando su experiencia entre los años 1996 y 2000, con un total de 152 casos.

En 189 casos (95%) encuentran en la revisión peroperatoria, perforación timpánica con margen conservado, con predominio central y posterior.

En 8 casos, perforación marginal, sin colesteatoma.

En 39 casos timpanoesclerosis y ausencia de mango del martillo en 6 ocasiones.

El injerto más utilizado fue la fascia del temporal en 174 casos (88,3%), seguido del pericondrio de trago en 15 (7,6%), la fascia con cartilago de concha en 4, pericondrio con cartilago tragal en 3 y periostio con cartilago conchal en una ocasión.

En este trabajo los autores estudian por separado los resultados anatómicos de los resultados funcionales, con las siguientes conclusiones:

Resultados anatómicos:

Cuando la mucosa de la caja era normal se obtuvo un 65,9% de éxito y si estaba alterada un 73,3%, diferencias no significativas (p=0,8160). Se observó un ligero predominio de éxito quirúrgico en aquellos pacientes a los que se había colocado pericondrio de trago como injerto (con un 73,3%), frente al 66,6% de los oídos en los que se empleó fascia.

Resultados funcionales:

En 99 de los 131 oídos intervenidos se consiguió un resultado funcional excelente, lo que representa el 75,6%, y se considera que el GAP se sitúa cercano a los 20 db.

Como complicaciones postquirúrgicas obtuvieron siete casos de colesteatoma, de los que cuatro se trataban de perlas epidérmicas que se extirparon con anestesia tópica y/o local, y tres colesteatomas más extensos que requirieron una nueva cirugía.

Este autor cita las experiencias realizadas por Applebaum (5) con fluoresceína que demuestran la menor vascularización de la parte anterior de la membrana timpánica respecto del resto, lo que justificaría un mayor fracaso de la cirugía cuando la perforación se localiza a este nivel.

Algunos autores como Landa (41), Denoyele (19) y Gersdorff (29) evitan realizar una miringoplastia cuando el oído presenta exudado purulento, la mucosa está inflamada o se observa tejido de granulación.

Pero hay otros autores como Caylan (15), Vrabec (75), Vartiainen (72), Kotecha (31), Glassock (32) y Applebaum (5), al igual que Frade González (25), que no encuentran diferencias significativas que empeoren el resultado definitivo cuando persiste algún grado de supuración en el oído en el momento de la intervención.

Así, Caylan (15) obtiene mejor porcentaje de éxito quirúrgico en pacientes con oídos húmedos que en los que tienen la mucosa del oído medio en perfecto estado. Mantiene la hipótesis que en los oídos secos existe una menor vascularización en la mucosa del oído medio, lo que desfavorecería la nutrición del tejido que cierra la perforación. Por ello, recomienda intervenir las perforaciones timpánicas en oídos con supuración. Este criterio es compartido por diversos autores como Viladot (73), Vrabec (75), Caylan (15), Lassaletta (42), Kotecha (39) en el sentido de que no influye el tiempo que lleve el oído seco en los resultados finales de la miringoplastia.

Frade González (25) refiere mejoría de los umbrales de audición en el 75,6% de los oídos con buen resultado anatómico, lo cual se encuentra de acuerdo con los porcentajes descritos en la literatura (55- 88%) por Landa (41),

Viladot (73), Denoyele (19), Lassaletta (42), Gersdorff (29), Crovetto (17), Kotecha (39), y Santos (61).

Al igual que los autores Viladot (73), Denoyele (19), Vrabec (75), Vartiainen (72) y Crovetto (17) se consideró resultado auditivo excelente el gap postquirúrgico menor de 20 dB.

Frade (10) alcanza estos resultados en el 75,6% de los casos.

El Dr.Perez-Carro (56), del Hospital Xeral Cies de Vigo comunica un estudio retrospectivo desde 1997 a 2000 con un total de 118 oídos intervenidos de miringoplastia. El tiempo de seguimiento mínimo es seis meses tras la intervención quirúrgica.

El porcentaje de cierre de la perforación es del 85,59% (n=101).

Las vías usadas como abordaje al campo quirúrgico son:

- transcanal en el 94,91% (n=112) cuando los márgenes de la perforación son visibles a través del CAE
- retroauricular en un 5,08% (n=6).

El tipo de injerto utilizado para la cirugía es:

- pericondrio de cartilago tragal en un 92% (n=109).
- fascia de músculo temporal en 7% (n=9).

No encuentra una relación estadísticamente significativa entre la utilización de uno u otro material.

Respecto a la pérdida auditiva, la media de pérdida en el oído perforado es un 31,4% y, tras la cirugía, encuentra que entre los pacientes con buen resultado anatómico existe un 70,29% de los casos con ganancia auditiva; en un 28% no se modifica.

El autor expone en este trabajo una relación muy interesante de autores en relación al injerto utilizado y al éxito obtenido en el cierre de la perforación tras miringoplastia.

Autor	Nº Oídos	%Cierre	Injerto
Raghavan (58)	106	96,23%	fascia
Williamson (78)	145	93,8%	fascia
Kotecha (39)	73	82,2%	
Maeta (45)	109	90,8%	cola fibrina
Albu (2)	544	79%	fascia
Albera (1)	74	96%	
Berger (11)	70	62,5%	
Benson (10)	23	85,7%	
Sauvage (62)	213	94,6%	
Mompo (53)	80	83,34%	fascia
Landa (41)	460	80%	
Gersdorf (29)	164	87,7%	fascia
Yung (80)	276	92,6%	
Pérez-Carro (56)	118	85,59%	fascia y peric

Resultados de distintos autores respecto al cierre de la perforación timpánica tras miringoplastia.

Restauración anatómica postoperatoria en el 86% de los oídos.

Reperforaciones en el 14%.

Estos resultados, considerados como buenos, contrastan con los reflejados por algunos autores como el 100% de cierre logrado por Dornhoffer (2) en 22 casos y por Amedee (5) en 52 con la técnica en empalizada, y los referidos por Milewski (4) con resultados de cierre en el 91,5% de 197 timpanoplastias tipo I y en el 96% de las 353 tipo III combinando técnicas de cartilago en empalizada y de cartilago con pericondrio.

También merecen importancia los resultados de reperforaciones comunicados por Wiegand (9), del 0,6% en 645 oídos, y del 2,6% de Bernal (3)

Autor	Número oídos	Integridad	Reperforaciones	Meses
Amorós	71	86%	14%	12
Amedee	52	100%	0%	24
Dornhoffer	22	100%	2,6%	12
Bernal	152	97,4%	2,6%	36
Milewski	197	91,5%	8,5%	6

Tabla de resultados anatómicos en Timpanoplastia Tipo I

Causas del fracaso de la timpanoplastia

Cuando se analizan los resultados de las distintas timpanoplastias (72) sus resultados son difícilmente comparables, ya que debemos hacer las siguientes preguntas y que estas sean todas positivas para entender que el resultado es positivo:

- ¿El oído se ha secado?.
- ¿El injerto está perfectamente adaptado?.
- ¿Se ganó audición?.
- ¿Cuanto tiempo duró la mejoría?
- ¿Decibelios ganados y en qué frecuencias?.
- ¿Es socialmente útil?

Vamos a analizar pues, las distintas causas de fracaso:

- Trauma quirúrgico de los injertos
- Dejar cavidades hemorrágicas y hacer mala hemostasia.
- Taponamiento mal hecho.
- Mala asepsia.
- Dejar granulomas o pólipos en las cavidades.
- Dejar zonas infecciosas sin limpiar
- Deficiente estudio preoperatorio
- Mal planteamiento de la intervención.
- Falta de tratamiento de la causa origen de la otitis crónica.
- Enfermedades generales como la diabetes, la tbc, la aterosclerosis etc.
- Edad avanzada

Algunos autores como Landa (12), Denoyele (13) y Gersdorff (14) evitan realizar una miringoplastia cuando el oído presenta exudado purulento, la mucosa está inflamada o se observa tejido de granulación.

Bibliografía

1. Albera R, Ferrero V, Canale G. "Annular wedge tympanoplasty: variation of overlay myringoplasty". *Acta Otorhinolaryngol-Ital* 1997 Feb; 17 (1): 15-21.
2. Albu S, Babighian G, Trabalzini F. "Prognostic factors in tympanoplasty". *A-J-Otol* 1998 Mar; 19 (2): 136-40.
3. Amedee RG, Mann WJ, Riechelmann H. Cartilage paddle tympanoplasty. *Am J Otol* 1989; 10 (6): 447-450.
4. Amorós Sebastián LI, Murcia Puchades V, Dalmau Galofre J, Carrasco Llatas M, López Mollá C, López Martínez R. Timpanoplastia con cartilago: 3 años de experiencia. *Acta Otorrinolaringol Esp* 2002; 53: 578-582.
5. Applebaum EL, Deutsch EC. An endoscopic method of tympanic membrane fluorescein angiography. *Ann Otol Rhinol Laryngol* 1986; 95: 439-443.
6. ARROYO GARGALLO, R.; MACHADO MARTÍN, A.: Miringoplastia. Pág 128-138. Timpanoplastia. Ponencia SEROL 2001. Dres.Olaizola Fy Gomez Ullate R.
7. Battista R. Excerpt from *Midle Ear, Ossiculoplasty*, emedicine.com. 2005
8. Bellucci R. Basic considerations for success in tympanoplasty. *Arch. Otolaringol.* 1969, 90:732.
9. Bellucci RJ: Dual classification of tympanoplasty. *Laryngoscope* 83:1754-1758, 1973.
10. Benson-Mitchell R, Kenyon G S, Gardiner Q. "Day-stay myringoplasty". *J-Laryngol-Otol.* 1996 May; 110 (5): 421-4.
11. Berger G, Ophir D, Berco E, Sade J. "Revision myringoplasty". *JLaryngol- Otol* 1997 Jun; 111 (6): 517-20.
12. Bernal Sprekelsen M, Tomás Barberán M. Indicaciones, técnica y resultados anatómicos de la timpanoplastia con cartilago en empalizada. *Acta Otorrinolaringology Esp* 1997; 48 (4): 279-286.
13. Bluestone CD, JO. *Pediatr Rev* 1999;20:277-9
14. Borkowski G, Sudhoff, Luckhaupt H. [Autologous perichondrium-cartilage graft in the treatment of total or subtotal perforations of the tympanic membrane]. *Laryngorhinootologie* 1999; 78 (2): 68-72.
15. Caylan R, Titiz A, Falcioni M, De Donato G, Russo A, Taibah A, et al. Myringoplasty in children: factors influencing surgical outcome. *Otolaryngol Head Neck Surg* 1998; 118(5):709-713.
16. CHOLE RA, SKARADA DJ: Clínicas Otorrinolaringológicas de Norte-América. Otitis media: Principios quirúrgicos basados en la patogenia. Vol. 3 /1999. Técnicas para la reconstrucción del oído medio: 451-465.
17. Crovetto de la Torre MA, Fiz Melsió L, Escobar Martínez A. Miringoplastia en la otitis media crónica simple. Análisis comparativo de las técnicas underlay y overlay. *Acta Otorrinolaring Esp* 2000; 51: 101-104.
18. De Miguel Martinez y cols *Acta Otorrinolaringol.* Esp 2005; 56:459462.
19. Denoyele F, Roger G, Chauvin P, Garabedian EN. Myringoplasty in children: predicitive factors of outcome. *Laryngoscope* 1999; 109: 47- 51.
20. DORNHOFFER, J: Cartilage Tympanoplasty: Indications, techniques, and outcomes in a 1000 patient series. *Laryngoscope* 2003, November; 113: 1844-1856.

21. Dornhoffer JL. Hearing results with cartilage tympanoplasty. *Laryngoscope* 1997; 107: 1094-1098.
22. DUBREUIL, C.: Miringoplastia. *Encyclopédie Médico-Chirurgicale*. E-F.a. 46-060.
23. Farrior JB. Classification of tympanoplasty . *Arch. Otolaryngol.*1971, 93:548.
24. Fernandes Silvester. Composite chondroperichondrial clip tympanoplasty: The triple "C" technique. *Otolaryngology Head and Neck Surgery*. February 2003.
25. Frade González C, Castro Vilas C, Cabanas Rodríguez E, Elhendi W, Vaamonde Lago P, Labella Caballero T. Factores pronósticos del resultado anatómico y funcional de las miringoplastias. *Acta Otorrinolaringol Esp* 2002; 53: 729-735.
26. García Gomez J. *RBORL* 1971. Vol 37
27. Gates GA: Acute otitis media and otitis media with efusión. Cummings CW, Fredicson JM, Harker LA: *Otolaryngology Head and Neck surgery*. St. Louis, CV Mosby, 1998, 469.
28. Geller G, Rucker J. Results alter rebuilding the ossicular Cain using the autogenous incas, ionomer cement and titanium implants (Tympanoplasty tipe III). *Laryngorhinootologie* 2002; 81: 164-170.
29. Gersdorff M, Garin P, Decat M, Juantegui M. Myringoplasty: longterm results in adults and children. *Am J Otol* 1995; 16: 532-535.
30. Gerber MJ, Mason JC, Lambert PR. Hearing results after primary cartilage tympanoplasty. *Laryngoscope* 2000; 110 (12): 1994-1999.
31. Kotecha B, Fowler S, Topham J. Myringoplasty: a prospective audit study. *Clin Otolaryngol* 1999; 24: 126-129.
32. Glasscock M, Jackson C, Schwaber M. Postauricular Undersurface Tympanic Membrane Grafting: A follow up report. *Laryngoscope* 92. 718-727. July 1982
33. Glassock ME. Contraindications to tympanoplasty. II. An exercise in clinical judgment. *Laryngoscope* 1976; 86: 70-76.
34. GOEBEL, J.A.; JACOB, A.: Use of Mimix hydroxyapatite bone cement for difficult ossicular reconstruction. *Otolaryngology Head and Neck Surgery*. 132, N.5: 727-734,2005.
35. Goldenberg RA, EmmetJR. Current use of implants. *Biomaterials* 1983;4:137-138
36. Goodhill V. Tragal Perichondrium and Cartilage in Tympanoplasty. *Arch. Otolaryng.* Vol 85 1967.
37. INDOREWALA, S.: Dimensional stability of free fascia grafts: clinical application. *Laryngoscope* 2005, Feb; 115 (2): 278-82.
38. HAYNES, DS; VOS; JD; LABADIE, RF: Acellular allograft dermal matriz for tympanoplasty. *Curr Opin Otolaryngol Head Neck Surg*. 2005 Oct; 13 (5): 283-6.
39. Kotecha B, Fowler S, Topham J. Myringoplasty: a prospective audit study. *Clin Otolaryngol* 1999; 24: 126-129.
40. Lamblin G, Lhermitte M, Klein A, Perini JM, Roussel P. Diversité des chaines glycaniques des mucines bronchiques humaines et défense antimicrobienne de la muqueuse bronchique. *Med Sci* 1991;10:1031-40
41. Landa Aranzabal M, Rodríguez García L, Rivas Salas A, et al. Miringoplastia: Onlay versus underlay. Revisión de 460 casos. *Acta Otorrinolaring Esp* 1996; 47: 21-25
42. Lassaletta Atienza L, Villafruela Sanz MA, Ballesteros García A, et al. Factores pronósticos en las miringoplastias infantiles. Revisión de 90 casos. *Acta Otorrinolaring Esp* 1999; 50: 1-5.
43. Leone Carlo Antonio, Mosca Francesco. *Le Timpanoplastiche* 14-24. 2006
44. Maassen MM, Zenner HP. Tympanoplasty type2 with Ionomeric Cement and Titanium-Gold- Angle Prostheses. *The American Journal of Otology* 1998;19: 693-699.
45. Maeta M, Saito R, Nakagawa F, Miyahara T, Uno K, Sonobe N. "A clinical comparison of orthodox myringoplasty and a simple method with fibrin glue". *Nippon-Jibiinkoka- Gakkai-Kaiho* 1998 Sep; 101 (9): 1062-8.
46. MAGNAN, J; CHAYS, A.; LEPÊTRE-GILLOT, C. : Osiculoplastia. *Encyclopédie Médico-Chirurgicale*. E-46-070.
47. Matamoros Sotomayor A. Miringoplastia de suspensión. *Medicoecuador.com*
48. Matthew W. Yung PhD. Adult onset otitis media with effusion. *Abstract Otology* 2000 A10-1
49. Meister H, Walger M, Mickenhagen A, Stennert E. Messung der Schwingungseigenschaften von Mittelohrimplanten. *HNO* 1997;45:81-85.
50. MENENDEZ-COLINO, L.M.; BERNAL SPREKELSEN, M.: Reconstrucción timpanoosicular. Resultados funcionales de timpanoplastia con cartilago en empalizada y prótesis de titanio. Estudio piloto. *Acta Otorrinolaringol Esp* 2002; 53: 718-724.
51. MENENDEZ-COLINO, L.M.; BERNAL SPREKELSEN, M.; ALOBID, I.; TRASERA CODERCH, J: Preliminary functional results of tympanoplasty with titanium prostheses. *Otolaryngol Head Neck Surg*. 2004 Nov; 131 (5): 747-749.
52. Milewski C. Composite graft tympanoplasty in the treatment of ears with advanced middle ear pathology. *Laryngoscope* 1993; 103: 1352-1356.
53. Mompó Romero L, Dalmau Galofre J, Pons Rocher F, Ferrandis Pereperez E, Guallart Domenech F. "Supervivencia de 80 miringoplastias". *An-Otorringol-Ibero-Am* 1996; 23 (6): 565-76.
54. Nishihara S, Goode R. Experimental study of the acoustic properties of incus replacement prostheses in a human temporal bone model. *Am J Otol* 1994; 15:485-494
55. ORDÓÑEZ MARTINEZ, F.: Timpanoplastia sin mastoidectomía. Reconstrucción timpanoosicular. Timpanoplastia tipo II,III,IV y V de Wullstein (modificada). Pág 163-178. Timpanoplastia. Ponencia SEROL 2001. Dres.Olaizola Fy Gomez Ullate R.
56. Pérez-Carro Ríos A, Fariña Conde JL, Ibarra Urbieta I, González Guijarro I, Clemente García A. Miringoplastias: nuestros resultados. *Acta Otorrinolaringol Esp* 2002; 53: 457-460.
57. PITASHNY, R.; CHIAVARINI, J.: LITMANOVICH,E.: Uso del cartilago como reemplazo total o parcial de la cadena osicular (condrotimpanoplastia). Análisis estadístico. Instituto de Otorrinolaringología. *Revista Otorrinolaringológica* 1987, XIV: 265-271.

57. bis. Preciado D., Levine S. Revisión de timpanoplastia III. Cl. NA Vol 3, 1999 pag 361-372.
58. Raghavan U, Malki DS, Mahmoud NA. "Myringoplasty: update on onlay pedicle skin flap and temporalis fascia snadwich graft". *JLaryngol- Otol* 2000 Mar; 114 (3):174-7.
59. RAMÍREZ CAMACHO R: Un estudio microscópico óptico, de barrido y de transmisión de prótesis extraídas y extruidas. Pág 154-178. Timpanoplastia. Ponencia SEROL 2001. Dres.Olaizola y Gomez Ullate.
60. Salen B. Myringoplasty using septum cartilage. *Acta Otolaryngol* 1963; Suppl 188: 82-91.
61. Santos S, Herráiz C, Gómez-Ullate R, et al. Criterios para valoración de resultados funcionales en la cirugía de oído medio. *Acta Otorrinolaring Esp* 1996; 47: 15-20
62. Sauvage JP, Heurtebise F, Puyraud S. "Hammock myringoplasty (technique, results)". *Rev-Laryngol- Otol-Rhinol-Bord* 1996; 117 (3):
63. Schachern PA, Paparella MM, Hybertson R et al. Bacterial tympanogenic labyrinthitis, meningitis, and sensorineural damage. *ArchOtolaryngol Head Neck Surg* 118:53-57, 1992
64. Scott Giebink. Prevention of middle ear disease. *Abstract Otology* 2000 A01-1
65. SELAIMEN DE COSTA S.; ALVES DE SOUZA L. C.: Clínicas Otorrinolaringológicas de Norte-América. Otitis media: Principios quirúrgicos basados en la patogenia. Vol. 3 /1999. Timpanoplastia endoaural flexible. Cirugía del oído medio guiada por la enfermedad y orientada por la patogenia: 373-402.
66. SENDRA, J.; ROSELL, A. ; NAVAS, C. ; DENIA, A. J. ; y DENIA, A. : Resultados funcionales a largo plazo en la reconstrucción osicular con cartilago. *Acta Otolaringol Esp* 2001; 52: 103-109.
67. SETUPP, CH; STUPP HF; GRUN, D: Replacement of ear ossicles with titanium prostheses. *Laryngorhinootologie* 1996 Jun; 75 (6): 335-337
68. SPIEGEL , JH; KESSLER, JL: Tympanic membrane perforation repair with acellular porcine submucosa. *Otol Neurotol.* 2005 Jul; 26 (4): 563-566
69. Stephenson JS, Martin LM, Kardazce D et al. Prevalence of bacteria in middle ear effusions for the 1980s Recent advances in Otitis Media. Ontario. Decker Periodicals, 1993, p.389.
70. Tran Ba Huy P, Herman P. Formes cliniques des otites moyennes chroniques non cholestéatomateuses. *Encycl Med Chir (Paris) ORL* 1993;20:005 A30.
71. Vambutas A. Paparella MM. Timpanoplastia.Clínicas ORL NorteAmérica 467-474. 1999.
72. Vartiainen E, Nuutinen J. Success and pitfalls in myringoplasty: follow up study of 404 cases. *Am J Otol* 1993; 14: 301- 305.
73. Viladot J, Meda C, Esteller E, de Armestic. Miringoplastia. Estudio prospectivo de 238 casos. *Anales ORL Iber-Amer* 1991; 18: 625-638.
74. VOS, JD; LATEY, MD; LABADIE, RF; COHEN, SM; WERKHAVEN, JA; HAYNES,DS.:Use of AlloDerm in type I tympanoplasty: a comparison with native tissue grafts. *Laryngoscope.* 2005 Sep; 115 (9): 1599-602.
75. Vrabec JT, Deskin RW, Grady JJ. Meta-analysis of pediatric tympanoplasty. *Arch Otolaryngol Head Neck Surg* 1999; 125: 530-534.
76. WERHS RE: Clínicas Otorrinolaringológicas de Norte-América. Otitis media: Principios quirúrgicos basados en la patogenia. Vol. 3 /1999. Técnicas de injerto: 403-415.
77. Wiegand H. Knorpelpalisaden und doppelschichtiges Transplantat als Trommelfellersatz. *HNO* 1978; 26: 233-236.
78. Williamson PA, Thomas DM, Beasley P. "Posterior tragal perichondrium harvesting for myringoplasty". *Clin-Otolaryngol* 1999 Aug; 24 (4): 252-4.
79. Yasuo Mishiro, Masafumi Sakagami, Yoshifumi Takahashi, Takeshi Kubo.Tympanoplasty with and without mastoidectomy for noncholesteatomatous chronic otitis media. *Abstract Otology* 2000 A12-3.
80. Yung MW. "Myringoplasty for subtotal perforation". *Clin Otolaryngol* 1995 Jun; 20 (3): 241-5.
81. ZAHNERT, Th. ; HÜTTENBRINK, K-B.; MÜRBE, D.; BORNITZ, M.: Experimental Investigations of the Use of Cartilage in Tympanic Membrane Reconstruction. *The American Journal of Otology*, 21: 322-328,2000.

Cirugía funcional de oído medio. Osiculoplastia

El Dr. D. Luis García Ibáñez Cisneros, impartió la conferencia "Cirugía funcional de oído medio. Osiculoplastia"



Mesa redonda: Otitis media crónica simple

Estuvo moderada por el Dr. Tísner Nieto, y estuvo compuesta por los Drs. Teresa Lahoz Zamarro, Luis García-Ibáñez Cisneros, Julio Knaster del Olmo y Jose María Abad Royo.

