

Paragangliomas de cabeza y cuello. Presentación de dos casos

Head and neck paragangliomas. Presenting two cases

RESUMEN

Los paragangliomas cervicales son neoplasias altamente vascularizadas originadas en la cresta neural. Son benignos en la mayoría de los casos. La localización da el nombre a estos tumores. El más frecuente se origina en la bifurcación carotídea (paraganglioma carotídeo), en el bulbo yugular (paraganglioma yugular), plexo timpánico (paraganglioma timpánico) y en el nervio vago (paraganglioma vagal).

Los pacientes suelen presentar una masa indolora cervical (paragangliomas vagales y carotídeos), acúfenos y pérdida auditiva (timpánicos y yugulotimpánicos) y déficits de pares craneales bajos.

La mayoría de los autores consideran la cirugía como tratamiento de elección en la mayoría de los pacientes pero también incluyen la radioterapia y la radiocirugía estereotáxica.

Los paragangliomas yugulo-timpánicos son los tumores más frecuentes del oído medio y del hueso temporal, después del neurinoma del acústico. Generalmente se estadían según la clasificación de Fish.

Como ejemplo presentamos dos casos de paragangliomas de cabeza y cuello, timpánico y yugulotimpánico, tratados con resección quirúrgica.

PALABRAS CLAVE:

Paragangliomas yugulotimpánicos, tumores glómicos, quemodectomas, radioterapia.

SUMMARY

Cervical paragangliomas are highly vascular neoplasm of neural crest origin. They are benign in the majority of cases. The site of origin defines the name given those tumors. They most commonly occur at the carotid bifurcation (carotid body tumor), jugular bulb (jugular paraganglioma), tympanic plexus on the promontory (tympanic paraganglioma) and vagal nerve (vagal paraganglioma).

Patients frequently present a painless mass in the neck (vagal and carotid paraganglioma), tinnitus and heavy loss (tympanic and jugulotympanic) and lower cranial nerve deficits.

Most authors consider surgery the primary mode of treatment for the majority of patients but also include radiotherapy and stereotactic radiosurgery.

Jugulotympanic paragangliomas are the most frequent tumour of the middle ear but also of the temporal bone, after the acoustic neurinoma. They usually staged according to the classification by Fish.

We present two cases of head and neck paragangliomas, tympanic and jugulotympanic treated by surgical resection.

KEY WORDS:

Jugulotympanic paraganglioma, glomic tumors, chemodectomas, radiotherapy.

Introducción

Los paragangliomas cervicales son tumores benignos, muy vascularizados desarrollados a partir del tejido paraganglionar, conglomerado de células neuroendocrinas derivadas de la cresta neural. Podemos encontrar estos tumores en oído medio (paraganglioma timpánico), en fosa yugular (paraganglioma yugular), bifurcación carotídea (paraganglioma carotídeo), ganglio nodoso del vago (paraganglioma vagal) y en otras localizaciones como cavum, tráquea, laringe, fosas nasales y mediastino superior. Aparte de las localizaciones cervicocefálicas pueden tener localización en retroperitoneo (feocromocitoma), tórax y abdomen (1).

La terminología es variada llevando a veces a la confusión. Al principio se llamaron glomus por su parecido histológico a ciertos tumores cutáneos. También se han llamado quemodectomas o quimiodectomas. Lo más

correcto histológicamente es paraganglioma seguido de su localización (2).

Macroscópicamente es un tumor duro, elástico, rojizo oscuro muy vascularizado. Microscópicamente consiste en una organización lobular de acúmulos celulares rodeados por un ribete reticulínico que los separa de los numerosos capilares.

La cirugía es el tratamiento de elección para la mayoría de pacientes pero debido al riesgo quirúrgico elevado y a las secuelas importantes, la radioterapia externa y la radiocirugía estereotáxica deben ser consideradas.

En nuestro servicio hemos tratado quirúrgicamente varios paragangliomas timpánicos y yugulotimpánicos en los últimos años, incluso hemos tenido un caso de localización nasal. Presentamos dos casos clínicos, como ejemplo de las dos formas típicas tratados ambos con cirugía. Veremos que ambos debutaron con similar clínica pero la vía de abordaje fue muy distinta.

Caso 1 (PARAGANGLIOMA TIMPÁNICO)

Se trata de un varón de 53 años con asma y artrodesis de cadera como únicos antecedentes de interés. El motivo de consulta fue un acúfeno pulsátil izquierdo e hipoacusia de un año y medio de evolución sin otra clínica otológica. En la otoscopia se apreciaba una imagen rojiza en la parte inferior timpánica. La audiometría mostraba una pequeña hipoacusia de transmisión en oído izquierdo sobre todo en frecuencias graves y una leve caída neurosensorial en agudos. En la tomografía axial computarizada se veía una imagen de densidad de tejidos blando con eje mayor de 6 mm en promontorio coclear que se realizaba con contraste intravenoso. La cadena osicular tenía un aspecto normal (Foto 1).

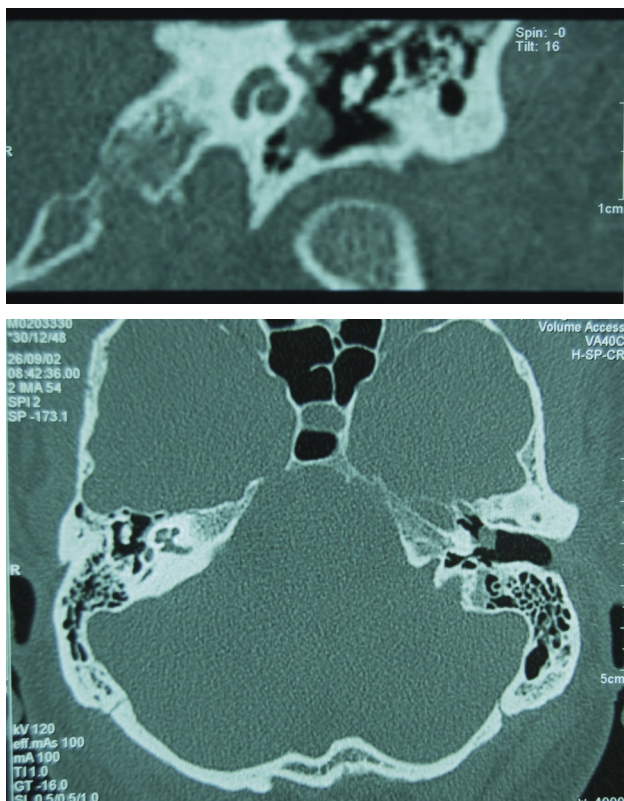


Figura 1: Corte coronal y axial de tomografía computarizada que muestra una masa en promontorio coclear compatible con paraganglioma timpánico.

Se intervino al paciente vía endoaural, consiguiéndose extirpar toda la lesión por este acceso. Quedó una perforación timpánica residual que cerró espontáneamente en unos meses. Las audiometrías de control se mantienen similares a la previa y en los controles posteriores no ha habido recurrencia de la tumoración.

Caso 2 (PARAGANGLIOMA YUGULOTIMPÁNICO)

Es una mujer de 66 años con antecedentes de hipercolesterolemia y operada de bocio. Vino a nuestras consultas por presentar un acúfeno pulsátil en oído izquierdo e hipoacusia de dos años de evolución. No tenía otros síntomas y la exploración de los pares craneales era normal. La otoscopia mostraba una imagen sonrosada en cuadrante posteroinferior timpánico. La tomografía axial computarizada nos mostró un paraganglioma yugulotimpánico que

lógicamente se realizaba con el contraste intravenoso. (Foto 2). Tras optar por la opción quirúrgica, se procedió a la embolización de la lesión tres días antes de la cirugía. Se cateterizó la arteria carótida común izquierda y se embolizó una rama anómala de la arteria faringea ascendente y una rama dependiente de la arteria occipital externa, consiguiéndose así una importante devascularización del tumor. La cirugía se realizó por vía infratemporal.

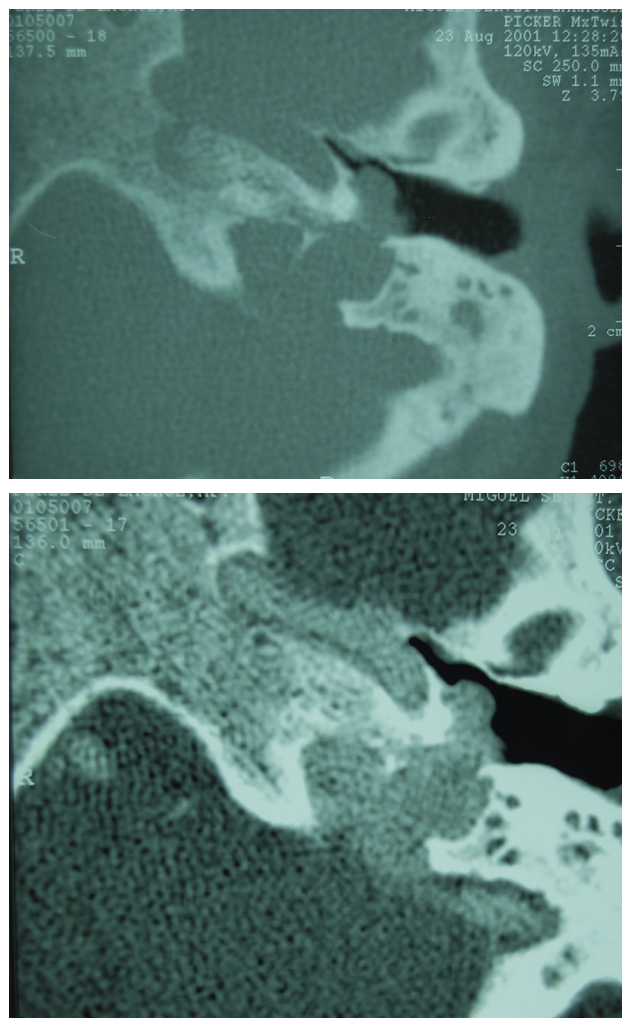


Figura 2: Cortes axiales de tomografía computarizada del paraganglioma yugulotimpánico con la erosión del agujero yugular que caracteriza a este tipo de tumores.

El postoperatorio inmediato cursó con vértigo, inestabilidad y parálisis facial no completa. En el electroneurograma practicado a los 20 días aparecía una neuropatía axonal con tendencia a la recuperación, hecho que se constató en las siguientes revisiones. El seguimiento clínico y radiológico no muestra signos de recidiva después de cuatro años de la cirugía.

Discusión

Los paragangliomas cervicales constituyen el 0.6% de neoplasias de cabeza y cuello y en general representan sólo el 0.3% de los paragangliomas del organismo siendo los más frecuentes los feocromocitomas (90%) seguidos de los abdominales (8.5%) (2).

Se suelen dar en edades medias de la vida y salvo en los yugulotimpánicos no hay predilección de sexo. El más frecuente es el carotídeo seguido del yugulotimpánico y por último el vagal. La prevalencia de casos familiares suele estar entre el 7 y el 12% diferenciándose de los demás por una edad más temprana de diagnóstico. La forma de transmisión es autosómica dominante y el gen implicado es el PGL1 situado en el brazo largo del cromosoma 11 (1). Pueden asociarse varios paragangliomas dando lugar a formas multicéntricas, siendo más frecuentes en las formas familiares. La asociación más común es el carotídeo con el vagal. Se han asociado varios síndromes con los paragangliomas como la neoplasia endocrina múltiple IIA y IIB y el síndrome de Von-Hippel-Lindau (3).

Aunque todos tienen gránulos secretores sólo en un 3% hay secreción funcional de catecolaminas dándose en este caso la triada de taquicardia, sudor y cefalea. Si tenemos este caso estaremos obligados a descartar feocromocitoma, forma multifocal y otros tumores derivados de la cresta neural. La malignidad de estos tumores es un hecho extremadamente raro. Los criterios de malignidad no son histológicos sino de extensión, recidiva postquirúrgica y sobre todo de metástasis a ganglios, pulmón e hígado (la tasa de supervivencia a los cinco años es de (60-70%) (2,3).

Nuestros dos casos, paraganglioma timpánico y yugulotimpánico, eran formas unilaterales, sin antecedentes familiares y sin secreción funcional.

Los paragangliomas timpánicos tienen su origen en el cuerpo glómico del promontorio, a lo largo del nervio de Jacobson. Los paragangliomas yugulares se originan en el cuerpo glómico del foramen yugular. A veces la única distinción entre timpánicos extensos y yugulares es la erosión en la TAC de la partición entre la arteria carótida petrosa vertical y el bulbo yugular (4).

Los paragangliomas yugulotimpánicos son el segundo tumor más frecuente del hueso temporal después del neurinoma y el más frecuente del oído medio. Son más frecuentes en el sexo femenino: 5/1 (2,4,5).

La sintomatología otológica es precoz en las formas timpánicas y más tardía en las yugulares y consiste en acúfeno pulsátil y en hipoacusia de transmisión (cadena osicular) o neurosensorial (laberinto). La clínica neurológica consiste en parálisis de los pares IX,X,XI,XII y del simpático cervical de forma que los defectos neurológicos ya establecidos en el preoperatorio por infiltración o por compresión tumoral suelen ser irreversibles. La clínica de masa cervical, en región subangulomandibular se da en los paragangliomas yugulotimpánicos tras muchos años de evolución y en este caso habrá que pensar como primera opción en carotídeo o vagal. La otoscopia de los paragangliomas es típicamente de color rojizo, aunque masas azuladas en la parte inferior timpánica podrían ser bulbos dehiscentes y prominentes de la yugular y masas pusátiles blanco-amarillentas podrían corresponder a carótidas internas aberrantes.

Como hemos visto nuestros dos casos ejemplo debutaron clínicamente con similares síntomas a pesar de la diferente extensión de la neoplasia.

En cuanto a la extensión de estos tumores, el timpánico crece poco a poco y ocupa la caja timpánica y se extiende por la trompa de Eustaquio, mientras que el paraganglioma yugular se va introduciendo por las cisuras y agujeros de la base del cráneo, extendiéndose si erosiona el techo de la fosa yugular a hipotímpano.

La tomografía axial computarizada es la prueba radiológica de elección realizándose con contraste intravenoso. La resonancia nuclear magnética es más precisa para partes blandas y tiene la típica imagen en "sal y pimienta". La arteriografía, antes utilizada para el diagnóstico, es ahora utilizada sobre todo para guiar la embolización. La angiorresonancia magnética ha demostrado en estudios recientes la utilidad en el diagnóstico de estos tumores.(3) Más infrecuente es la utilización de la gammagrafía con octreótide y metayodobencilguanidina (2,3).

La clasificación más utilizada es la de Fish que lleva asociada la vía de abordaje utilizada, como vemos en la tabla I.

CLASIFICACIÓN DE FISH		TRATAMIENTO (VIA DE ABORDAJE)
TIPO A	Cavidad timpánica	Vía intra o retroauricular.
TIPO B	Timpanomastoideos.	Vía intra o retroauricular
TIPO C	Tumor yugular. C1: invasión de ag.óseos de yugular y carotídeo. C2: invasión de seg. vertical de carótida interna C3: invasión seg. Vertical y horizontal. C4: invasión toda carótida, y del seno cavernoso.	Acceso cervical y otológico. (vía infratemporal de Fish)
TIPO D	Tumor yugular con extensión intracraneal (extra o intradural).	Acceso neuroquirúrgico y otológico.

Tabla I: Clasificación de Fish de los paragangliomas yugulotimpánicos.

Aunque la cirugía es el tratamiento más extendido para estos tumores, debido a las características clínicas y el ritmo de crecimiento variable, existe un espectro terapéutico variable que abarca desde la observación y control periódico pasando por la radioterapia a la ya mencionada cirugía (3,4). Dicho de otro modo las indicaciones terapéuticas deben adaptarse a las características del tumor y del paciente, sabiendo que ambas técnicas (cirugía y radioterapia) tienen importante yatrogenia asociada.

En cuanto a la cirugía, debido al avance de las técnicas microquirúrgicas los resultados son bastante buenos en la actualidad, consiguiéndose una resección completa del tumor entre el 70-95% según series (5,6,7,8,9,10,11). Las recurrencias varían entre el 8-19% en estos mismos trabajos. La complicación nerviosa más importante es la parálisis facial que en la serie de Tran B Huy (6) es del 33% de grado III/IV al año de la cirugía. El origen de esta lesión es la isquemia por la movilización del nervio durante la resección quirúrgica.

La radioterapia, aunque no exenta de complicaciones, es una opción válida para el tratamiento de los paragangliomas yugulotimpánicos. El tumor permanece estable y no progresa gracias a la esclerosis de los vasos sanguíneos que nutren al tumor. Se produce una detección del crecimiento entre 10 y 15 años y según series se obtiene una estabilización del tumor entre el 75-92% (12,13,14). La radiocirugía estereotáxica necesita más tiempo para ser evaluada aunque ya se está utilizando con buenos resultados (3,15,16).

Algunos autores han utilizado también la radioterapia metabólica con I131 metayodobencilguanidina y el tratamiento con análogos de la somastatina.

La embolización como tratamiento único es de una efectividad escasa por la repermeabilización vascular en tiempo variable (17). Estaría indicada previa a la cirugía en los tipos C y D siendo discutible en los casos A y B.

Es difícil esquematizar el tratamiento debiendo evaluar a cada paciente detenidamente. La cirugía estaría indicada en todos los tipos A y B y en los tipos C y D con edad < 50 años, forma unilateral, clínica neurológica y cuando exista invasión intracraneal (la radioterapia es peligrosa por peligro de necrosis cerebral). Las indicaciones de la radioterapia serían edad > 55 años, sin clínica neurológica, formas bilaterales, inoperables por invasión de la carótida interna, recidivas quirúrgicas y negativas a la cirugía (2,5,8). Lo podemos ver en la tabla II. La edad de corte de 55 años creemos que es orientativa siendo también importante el estado general del paciente.

INDICACIONES QUIRÚRGICAS	INDICACIONES DE RADIOTERAPIA
Tipos A y B (todos los casos)	<ul style="list-style-type: none"> • 55 años • no clínica neurológica • Lesión bilateral • Inoperable (invasión de la carótida interna con prueba del pinzamiento mal tolerada.) • Recidiva postquirúrgica. • Rechazo a la cirugía.
Tipos C y D (uno o varios de los siguientes casos): <ul style="list-style-type: none"> • < 50 años • unilateral • clínica neurológica • invasión intracraneal (la RT es peligrosa) 	

Tabla II: Esquema de las indicaciones terapéuticas de los paragangliomas yugulotimpánicos.

Bibliografía

1. Thomassin JM, Deveze A et marciano S. Paragangliomes latéro-cervicaux. *Encycl Méd Chir, Oto-rhinolaryngologie*, 20-955-A-10, 2002, 14p.
2. Tran Ba Huy P et Duet M. Paragangliomes tympaniques et jugulaires. *Encycl Méd Chir, Oto-rhino-laryngologie*, 20-248-A-10, 2003, 18p.
3. Gujrathi C, Donald P. Current trends in the diagnosis and management of head and neck paragangliomas. *Curr Opin Otolaryngol Head Neck Surg*. 2005, 13:339-342.

4. Arriaga M, Chen D. Paragangliomas del hueso temporal. En: Gil Carcedo LM, Marco Algarra J, Medina J, Ortega del Alamo P, Suarez Nieto C (Eds): *Tratado de Otorrinolaringología y Cirugía de Cabeza y Cuello*, Proyectos Médicos S.L. 1999;2554-65.
5. Nguyen DQ, Boulat E, Troussier J, Reyte EI, Lavieille JP, Schmerber SI. The jugulotympanic paragangliomas: 41 cases report. *Rev Laryngol Otol Rhinol (Bord)*. 2005;126(1):7-13.
6. Tran Ba Huy, Z Chao, F Benmansour, B George. Long-term oncological results in 47 cases of jugular paraganglioma surgery with special emphasis on the facial nerve issue. *J Laryngol Otol*. 2001 Dec;115(12):981-7.
7. Kollert M, Minovi A, Mangold R, Hendus J, Draf W, Bockmuhi U. Paraganglioma of the head and neck--tumor control, functional results and quality of life. *Laryngorhinootologie*. 2006 Sep;85(9):649-56. Epub 2006 Apr 10.
8. Somasundar P, Krouse R, Hostetter R, Vaughan R, Covey T. Paragangliomas: a decade of clinical experience. *J Surg Oncol*. 2000 Aug;74(4):286-90.
9. Boedeker CC, Ridder GJ, Schipper J. Paragangliomas of the head and neck: diagnosis and treatment. *Fam Cancer*. 2005;4(1):55-9.
10. Sanna M, Jain Y, De Donato G, Rohit, Lauda L, Taibah A. Management of jugular paragangliomas: the Gruppo Otologico experience. *Otol Neurotol*. 2004 Sep;25(5):797-804.
11. Ramina R, Maniglia JJ, Fernandes YB, Paschoal JR, Pfeilsticker LN. Tumors of the jugular foramen: diagnosis and management. *Neurosurgery*. 2005 Jul;57(1 Suppl):59-68; discussion 59-68.
12. Konefal JB, Pilepich MV, Spector GJ, Perez CA. Radiation therapy in the treatment of chemodectomas. *Laryngoscope*. 1987 Nov;97(11):1331-5.
13. Schild SE, Foote RL, Buskirk SJ, Robinow JS, Bock FF, Cupps RE, Earle JD. Results of radiotherapy for chemodectomas. *Mayo Clin Proc*. 1992 Jun;67(6):537-40.
14. Pemberton LS, Swindell R, Sykes AJ. Radical radiotherapy alone for glomus jugulare and tympanicum tumours. *Oncol Rep*. 2005 Dec;14(6):1631-3.
15. Varma A, Nathoo N, Neyman G, Suh JH, Ross J, Park J. Gamma knife radiosurgery for glomus jugulare tumors: volumetric analysis in 17 patients. *Neurosurgery*. 2006 Nov;59(5):1030-6; discussion 1036.
16. Willen SN, Einstein DB, Maciunas RJ, Megerian CA. Treatment of glomus jugulare tumors in patients with advanced age: planned limited surgical resection followed by staged gamma knife radiosurgery: a preliminary report. *Otol Neurotol*. 2005 Nov;26(6):1229-34.
17. Tasar M, Yetiser S. Glomus tumors: therapeutic role of selective embolization. *J Craniofac Surg*. 2004 May;15(3):497-505.

Correspondencia

José Antonio Maltrana García
 Avda. Navarra, 37, portal 3 - 2.º B
 50180 UTEBO (Zaragoza)
 jamaltranagarcia@hotmail.com