

Bori Aiguabella MA*
 Escolán Gelos A*
 Estropá Torres M*
 Marigil Gómez MA**
 Tísner Nieto J***
 Escolán Gonzalvo N
 Estropá Navarro M

*Servicio ORL San Jorge. Huesca.

**Servicio Anatomía Patológica San Jorge. Huesca.

***Jefe Equipo M-Q CME Inocencio Jiménez. Zaragoza.

Caso Clínico

Tumoración en el pabellón auricular

Tumour in the auricular pavilion

RESUMEN

Presentamos una tumoración a nivel de pabellón auricular diagnosticada como una formación quística y que resulto ser un tumor que contenía elemento nerviosos, poco frecuente en esa localización.

PALABRAS CLAVE:

Tumoración pabellón auricular. Lesiones neurales cutáneas.

SUMMARY

We presented a tumour of auricular pavilion like a cyst formation, and that was a tumour that contained nervous elements, infrequent in that location.

KEY WORDS:

Tumour. Auricular pavilion. Neural diseases of the skin.

Caso Clínico

Paciente de 48 años, sin antecedentes de interés salvo alergia a Penicilina y derivados, que acude en Mayo de 2006 a nuestra Consulta por presentar una tumoración a nivel de antihelix, de forma ovoidea y consistencia firme, lisa, normocoloreada, aproximadamente de 1'5cm x 1cm y que había aumentado progresivamente de tamaño.

El estudio anatomopatológico de la pieza:

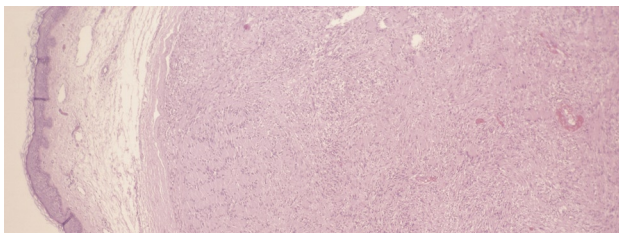


Figura 1: Panorámica de la lesión que muestra el aspecto encapsulado y que ocupa la dermis media y profunda. (H.E., X 25).

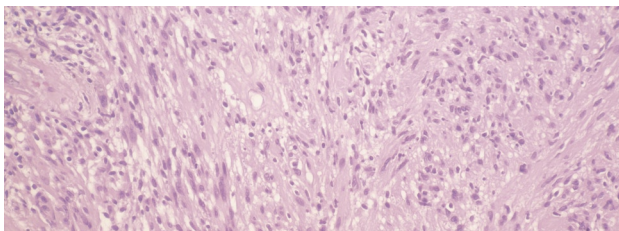


Figura 2: Haces irregulares de fascículos formados por células de Schwann con disposición en empalizada. (H.E., X 150)

Diagnóstico anatomopatológico:

NEUROMA EN EMPALIZADA CIRCUNSCRITO

Discusión

Esta lesión fue descrita en una serie de 44 casos en 1972 por Reed y col (1).

El neuroma encapsulado en empalizada (NEE) se presenta en adultos, de manera principal entre la tercera y quinta década de la vida. Se distribuye casi con la misma frecuencia en ambos sexos. Se muestra como una pápula asintomática por lo general de menos de 6 mm de diáme-

tro que se localiza en la cara en aproximadamente el 80% de los casos (2) predominantemente en las zonas de unión cutáneomucosas. No se encuentra factor predisponente como puede ser un traumatismo (1).

El neuroma encapsulado en empalizada casi nunca es diagnosticado en forma clínica. En el estudio de Dakin (1) los diagnósticos clínicos propuestos eran papiloma, nevus, quistes sebáceos o carcinomas de células basales.

Histológicamente se observa un nódulo dérmico bien delimitado compuesto por fascículos de células de Schwann. Darkin y col (1) señalan que hay rasgos característicos que consisten en una proliferación de células de Schwann y gran número de axones dentro de una cápsula derivada de perineuro, que permiten simple y exactamente distinguir schwannomas y neurofibromas. Con frecuencia se observa una rama nerviosa terminal en continuidad con el neuroma, cuyo perineuro se fusiona con la cápsula del tumor. La cápsula rara vez es completa y la empalizada es, con frecuencia, imprecisa (2). Fletcher (3) ha propuesto denominar a estos tumores como neuromas solitarios circunscritos. Los datos inmunohistoquímicos también sustentan un fenotipo perineural de la cápsula del tumor en forma contraria al fenotipo schwanniano de las células que constituyen la lesión propiamente dicha.

El tratamiento de elección es la escisión (2).

No hay evidencias de asociación entre el NEE y la neurofibromatosis (1,2) y, a pesar de que las lesiones individuales pueden ser histológicamente muy parecidas, tampoco hay evidencias que relacionen el NEE con el síndrome de neoplasias endocrinas múltiples (NEM) de tipo 2B (2).

Bibliografía

1. Dakin MC., Leppard B., Theaker JM.: The palisaded, encapsulated neuroma (solitary circumscribed neuroma). *Histopathology* 1992; 20: 405-410.
2. Fitzpatrick, Th. B.: *Dermatología en Medicina General* 2001. Tomo II 5ª edición. Ed Panamericana. Capítulo 106: 1275.
3. Fletcher CD.: Solitary circumscribed neuroma of the skin (so called palisaded, encapsulated neuroma.). *Am J Surg Pathol.* 1989;13: 574-580.

Correspondencia

M.ª Ángeles Bori Aiguabella
 Servicio de ORL. Hospital San Jorge