

T. AÑO GARCÍA*
 A. HERNANDEZ MARTÍN*
 M.T. HERNÁNDEZ GALLEGO*
 A. PARADÍS ALÓS**

Lesión quística linfoepitelial benigna parotídea en paciente VIH- Positivo

* Servicio de ORL

** Servicio de Anatomía Patológica
 Hospital Comarcal de Vinaròs

Resumen

Se presenta el caso de un varón de 33 años, VIH positivo, con engrosamiento de cola de parótida izquierda asintomático. Tras estudio mediante ecografía y PMF se sospechó un Tumor de Warthin por lo que se realizó una parotidectomía superficial izquierda. El estudio anatomopatológico demostró que se trataba de una lesión quística linfoepitelial benigna. El diagnóstico de esta patología en glándulas salivares era bastante infrecuente hasta hace unos años pero, últimamente, está aumentando su incidencia asociado a la infección por el VIH. Se discute la etiología, la clínica, el diagnóstico y el tratamiento de dichas lesiones.

Palabras clave: Glándula parótida, quiste linfoepitelial, infección por VIH.

Abstract

A case of a non-symptomatic left parotid tail enlargement in a 33-year-old HIV+ man is presented. Ecography and Fine needle aspiration cytology were suggestive of Warthin's tumor so a superficial left parotidectomy was performed. Histologic examination revealed a benign cystic lymphoepithelial lesion. Diagnosis of this pathology was rare since few years ago, however its incidence has increased and it has been related to the HIV-infection. The etiology, presentation, diagnosis and treatment of these lesions are reviewed.

Key words: Parotid gland, lymphoepithelial cysts, HIVinfection.

Introducción

La infección por el VIH puede manifestarse de forma muy variada. La afectación de cabeza y cuello se encuentra con una frecuencia de hasta 40-41% en pacientes con SIDA (1). Las lesiones quísticas linfoepiteliales de la parótida son una manifestación de esta infección que se ha identificado en los últimos años. Antes de 1984 los quistes linfoepiteliales de la parótida eran infrecuentes, menos del 3% de los tumores benignos de esta glándula (2). Desde entonces y en relación con el aumento de casos de infección por el VIH se ha visto incrementado su número.

Las lesiones quísticas linfoepiteliales se han descrito en asociación a VIH positivo, pero también en pacientes con factores de riesgo y VIH negativo, al menos inicialmente (3).

Las lesiones quísticas linfoepiteliales benignas parotídeas suelen ser bilaterales y asientan en la porción superficial de la cola de parótida.

Caso clínico

Paciente varón de 33 años de edad con tumoración retromandibular izquierda no dolorosa de unas 2 semanas de evolución. Destacaban antecedentes personales de hepatitis B y C, ex-adicción a drogas por vía parenteral y VIH positivo diagnosticado hacía 3 años. La cifra de linfocitos T4 entonces era 730/ml. La exploración reveló una tumoración preauricular izquierda, a nivel de cola de parótida, levemente dolorosa a la presión, de unos 2 cm. de diámetro máximo y una dudosa adenopatía en ángulo submandibular izquierdo. En la ecografía se visualizaron varias imágenes nodulares hipocógenas y bien delimitadas de 0,5 a 3 cm, sugestivas de adenopatías (fig. 1). En el otro lado se apreciaron imágenes similares aunque de menor tamaño. El tejido parotídeo presentaba eco estructura normal. En la PAAF se obtuvo un líquido blanco-amarillento, espeso y con poca celularidad: macrófagos, linfocitos, algún neutrófilo y células linfo-

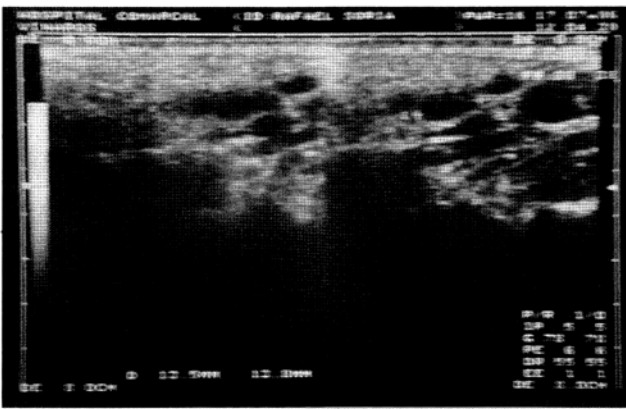


Fig. 1: En la ecografía parotídea se aprecian varias lesiones hipocogénicas

epiteliales pequeñas, que hizo sospechar un posible Tumor de Warthin.

Se decidió realizar una parotidectomía superficial izquierda. En la intervención se extirpó también una adenopatía subdigástrica de aproximadamente 1,5 cm de diámetro. En la pieza anatómica se encontraron varias formaciones quísticas de pequeño tamaño, tapizadas por un epitelio escamoso (fig.2), inmersas en una florida hiperplasia linfoide con centros germinales (fig 3). También se observaron otras áreas con focos epimioepiteliales. El diagnóstico fue lesión linfoepite-

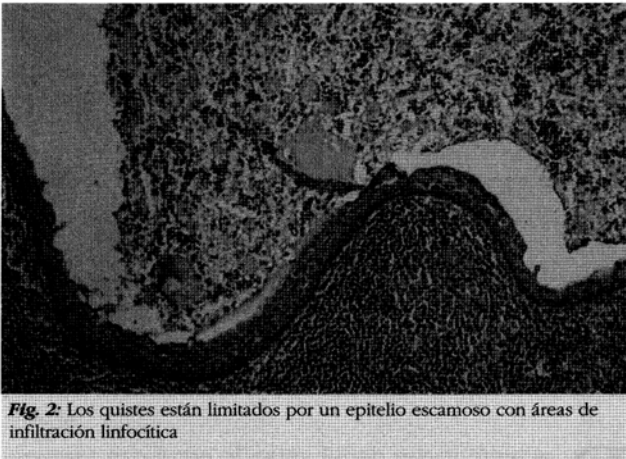


Fig. 2: Los quistes están limitados por un epitelio escamoso con áreas de infiltración linfocítica

lial benigna asociada al VIH. La evolución postoperatoria del paciente fue satisfactoria, pero después de la primera revisión no acudió a más controles.

Comentario

Parece evidente la asociación entre quistes linfoepiteliales benignos e infección por VIH. En la mayoría de estudios los pacientes no tienen criterios de SIDA y no se sabe la significación que estos quistes puedan tener en el desarrollo de la enfermedad. Los análisis de células T revelan que estas lesiones tienden a aparecer en los estadios iniciales de inmunodeficiencia, cuando las cifras de células T son altas (4). Cifras de T4 < 200/ ml. son ya criterio de SIDA.

La lesión típica aparece como un gran quiste limitado

por epitelio y rodeado de tejido linfoide con hiperplasia folicular que contiene grandes centros germinales. En algunos casos el quiste se encuentra dentro de un ganglio linfático. Estos quistes están rellenos de un material pálido, homogéneo y eosinofílico que a menudo contiene un pequeño número de macrófagos espumosos y linfocitos. El epitelio que limita el quiste es cuboidal y suele tener un denso infiltrado de células linfoides. Por debajo de los quistes hay, a menudo, cantidades variables de grandes macrófagos que, frecuentemente, forman grandes agregados, particularmente en áreas de hialinización subepitelial. En una gran mayoría de pacientes se encuentran islotes epimioepiteliales dentro del infiltrado linfoide. La glándula salivar adyacente suele mostrar algún tipo de infiltración por linfocitos y células plasmáticas que afecta principalmente los ductos interlobulares e intralobulares que aparecen ligeramente dilatados y con infiltración linfática del epitelio (3). Los ganglios linfáticos muestran una hiperplasia folicular con centros germi-

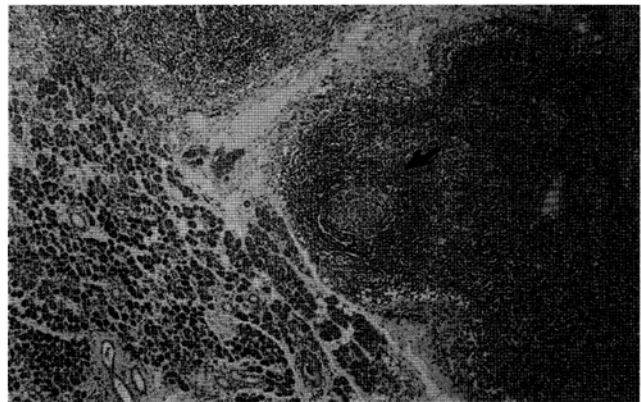


Fig. 3: A la izquierda se aprecia tejido parotídeo normal y a la derecha el infiltrado linfoide con hiperplasia folicular y un centro germinal (flecha)

nales expandidos típica de las adenopatías de la infección por VIH.

En algún caso (5) se ha realizado in situ durante la parotidectomía una técnica de hibridación del ARN que ha identificado el VIH en el tejido inflamatorio infiltrado, sin embargo el VIH no se ha podido demostrar en el epitelio de las glándulas salivares.

Parece ser que el mecanismo de producción más aceptado es la infiltración difusa de la glándula por elementos linfoides lo cual ocasiona una obstrucción de los ductos salivares y la posterior dilatación con formación de quistes (3). La causa de esta infiltración sería la activación de linfocitos B provocada por la infección por el VIH. El tejido parotídeo tendría predilección por este proceso porque tiene ganglios linfáticos intraparotídeos que podrían ser el origen del proceso infiltrativo (5).

Clínicamente, la presentación habitual es un agrandamiento de cola de parótida asintomático, aunque a veces puede ser algo doloroso e incluso producir una parálisis facial (6). En ocasiones pueden palparse adenopatías cervicales, que, por otro lado, siempre aparecen en las exploraciones complementarias y en la ciru-

gía (ganglio yugulo-digástrico). Con la exploración clínica es difícil saber si se trata de una lesión quística o no. La tomografía computarizada (TC) muestra claramente la naturaleza quística de las lesiones y aunque la resonancia magnética nuclear (RMN) es más sensible que la TC para la detección de pequeñas masas parotídeas, la TC proporciona una mejor diferenciación entre lesiones quísticas y sólidas a nivel parotídeo (7). En la ecografía estas lesiones muestran un amplio espectro de apariencias ecográficas que va desde simples quistes a masas heterogéneas con componentes sólidos predominantemente, por lo que esta prueba no es específica para el diagnóstico de estas lesiones (8). El estudio mediante estas exploraciones complementarias suele poner de manifiesto la existencia de afectación parotídea bilateral. La punción aspiración con aguja fina (PAAF) aunque no es un diagnóstico concluyente suele descartar la existencia de patología maligna.

La asociación de los quistes linfoepiteliales benignos con patología maligna no está muy clara, hay autores que señalan una alta asociación de linfomas, hasta un 10%, Michael et al., en una serie de 23 casos, comunican un Sarcoma de Kaposi. Otros autores sin embargo no encuentran asociación (3).

Puesto que existe la posibilidad de lesión maligna aso-

ciada que no puede ser descartada completamente con las exploraciones complementarias, algunos autores aconsejan la realización de una parotidectomía superficial, que sería a la vez diagnóstica y terapéutica. Sin embargo, como esta asociación a malignidad está todavía en discusión y dado el riesgo para el facial de una intervención quirúrgica, se suele aceptar un tratamiento conservador con PAAF en los casos más sintomáticos, sobre todo en aquellos pacientes con SIDA manifiesto. Algunos autores ya familiarizados con esta patología han abandonado la realización de parotidectomía superficial en favor de una simple excisión de la tumoración de cola de parótida (9).

Conclusión

Ante un paciente con una tumoración parotídea debemos pensar en la posibilidad de una lesión quística linfoepitelial benigna e indagar sobre posibles factores de riesgo para infección por VIH. De sospechar dicha patología en un paciente con serología desconocida es obligatoria una serología VIH, no solo por confirmación diagnóstica sino porque en caso de ser positiva permite la instauración de medidas profilácticas y terapéuticas precoces.

Bibliografía

- 1.- MARCUSEN AC, SOOY CD. Otolaryngologic and head and neck manifestations of acquired immunodeficiency syndrome (AIDS) .Laryngoscope. 1985;95:401-405.
- 2.- CALDERÓN-OSUNA E, VINUESA M, FERNÁNDEZ-MACHIN P, MENDOZA E, GALLARDO JA, PINEDA JA. Lesión linfoepitelial quística de parótida en pacientes infectados por el VIH-1. Med clin (Barc) 1995; 105: 461-463.
- 3.- FINFER MD, SCHINELLA RA, ROTHSTEIN SG, PERSKY MS. Cystic parotid lesions in patients at risk for the acquired immunodeficiency syndrome. Arch Otolaryngol Head Neck Surg. 1988;114: 1290-1294.
- 4.- SPERLING NM, LIN PT, LUCENTE FE. Cystic parotid masses in HIV infection. Head & Neck. 1990;12: 337-341.
- 5.- TUNKEL DE, LOURY MC, FOX CH, GOINS MA, JOHNS ME. Bilateral parotid enlargement in HIV-seropositive patients. Laryngoscope. 1989; 99: 590-595.
- 6.- RIEDER A, BUJÍA J, ZIETZ C, VOGEL TH, WILMES E, KASTENBAUER E. Quistes linfoepiteliales benignos parotídeos en enfermos infectados por el virus de la inmunodeficiencia humana. Anales ORL. Iber-Amer.. 1991; 18: 157-168.
- 7.- SHUGAR JMA, SOM PM, JACOBSON AL, RYAN JR, BERNARD PJ, DICKMAN SH . Multicentric parotid cysts and cervical adenopathy in AIDS patients. A newly recognized entity: CT and MR manifestations. Laryngoscope. 1988; 98: 772-775.
- 8.- MARTINOLI C, PRETOLESI F, DEL-BONO V, DERCHI LE, MECCA D, CHIARAMONDI M. Benign lymphoepithelial lesions in HIV-positive patients: spectrum of findings at gray-scale and Doppler sonography. AJR. Am. J. Roentgenol.. 1995; 165(4): 975-979.
- 9.- SHAHA AR, DIMAIO T, WEBBER C, THELMO W, JAFFE BM. Benign lymphoepithelial lesions of the parotid. The American Journal of Surgery. 1993;166: 403-406.