

# La epistaxis en la enfermedad de rendu-osler-weber. Presentación de un caso y revisión bibliográfica

Epistaxis in rendu-osler-weber disease. Case report and bibliographic review.

## RESUMEN

La epistaxis es la manifestación clínica más frecuente de la enfermedad de Rendu-Osler-Weber. Además ésta se caracteriza por su alta recurrencia y por poder ser de gravedad extrema, pudiendo llegar a ser un riesgo vital. En determinados casos los tratamientos menos invasivos pueden ser insuficientes, requiriéndose para el control medidas extraordinarias para el control agudo de la epistaxis y para el control a medio y largo plazo. Presentamos un caso clínico y una revisión sobre las diferentes alternativas terapéuticas.

## PALABRAS CLAVE:

Epistaxis, tratamiento, enfermedad de Rendu-Osler-Weber, telangiectasia hemorrágica hereditaria.

## SUMMARY

Epistaxis is the most common symptom of Rendu-Osler-Weber disease. Besides, it's very recurrent and it could be extremely serious, even being a life risk. In some cases the less aggressive treatments are not effective, so it's necessary for acute epistaxis control and after, for prevent recurrences, extraordinary procedures. We present a case report and a review about different therapeutics procedures.

## KEY WORDS:

Epistaxis, treatment, Rendu-Osler-Weber disease, hereditary hemorrhagic telangiectasia.

## Introducción

La epistaxis constituye aproximadamente un 10% de las urgencias otorrinolaringológicas. Habitualmente los taponamientos son suficientes para controlar estas hemorragias sin que supongan un peligro vital. No obstante en determinados pacientes es necesario un tratamiento más agresivo para controlarlas. Especialmente difícil resulta en los pacientes con la enfermedad de Rendu-Osler-Weber.

Se considera que es una displasia fibrovascular<sup>1</sup> caracterizada por la existencia de telangiectasias en piel y mucosas y por la existencia de malformaciones arteriovenosas en diferentes órganos.

Presenta herencia autonómica dominante<sup>2</sup> con penetrancia incompleta, siendo la prevalencia de 1/10.000. La epistaxis se produce entre un 80-98%<sup>2</sup> de estos pacientes, siendo además muy difícil de tratar, tanto por la recurrencia como por la severidad, pudiendo incluso suponer un riesgo vital.

## Caso Clínico

Nuestra paciente tiene 69 años, y como antecedentes de interés cabe señalar, que en 26 meses ha sido ingresada 10 veces en nuestro Servicio para tratamiento y control de epistaxis severas. Presenta una anemia crónica en tratamiento con Fe y Ac. Fólico. Refiere antecedentes de epistaxis recurrentes en un familiar de primer grado.

En la exploración física, se pone de manifiesto la existencia de múltiples telangiectasias en la mucosa bucal, len-

gua, mejillas, pulpejos de los dedos y en la mucosa de ambas fosas nasales, siendo más numerosas en la izquierda.

Ante el diagnóstico de sospecha de Telangiectasia Hemorrágica Hereditaria, se realizó un Tc toracoabdominal, encontrándose lesiones compatibles con angiomas a nivel hepático.

Debido a que la recurrencia y gravedad de las epistaxis, y así como los sucesivos ingresos generaban un importante discomfort físico y psicológico a la paciente, se procedió al clipaje endoscópico de la arteria esfenopalatina izquierda, consiguiéndose una remisión completa durante 18 meses de las epistaxis.

Tras este periodo, la paciente volvió a experimentar epistaxis recurrentes, aunque de menor intensidad y más espaciadas. Valorando las diferentes alternativas y apoyándonos en estudios previos se decidió comenzar con tratamiento continuado con Acido Tranexámico (Amchafibrin®) a dosis de 500 mg./8h. vo para valorar la respuesta antes de plantear medidas más agresivas. Desde su introducción, la paciente ha permanecido cinco meses sin epistaxis, siendo el tratamiento bien tolerado.

## Discusión

Esta entidad fue descrita por Rendu (1896), Osler (1901) y Weber (1907), así como también fue caracterizada por Hanes con el nombre de telangiectasia hemorrágica hereditaria (1909)<sup>1,2</sup>.

Para poder establecer el diagnóstico los pacientes deben cumplir al menos tres de los siguientes cuatro criterios<sup>4</sup>:

1. Historia de epistaxis.
2. Telangiectasias múltiples en localizaciones típicas (dedos, labios, cavidad oral, nariz, lechos subungueales).
3. Lesiones viscerales, que incluyen:
  - Telangiectasias gastrointestinales (40%).
  - MAV pulmonares (30%).
  - MAV hepáticas (30%).
  - MAV cerebrales (5 a 11%).
  - MAV medulares.
4. Historia familiar, con un pariente de primer grado con THH (Telangiectasias hemorrágicas hereditarias).

La manifestación clínica más frecuente es la epistaxis, siendo esta muy recurrente y de una importancia inusual, pudiendo poner en peligro la vida del paciente. La presencia de múltiples telangiectasias en la mucosa nasal hace que el de las epistaxis sea todo un reto terapéutico.

A continuación se exponen las diferentes alternativas terapéuticas realizadas en la literatura.

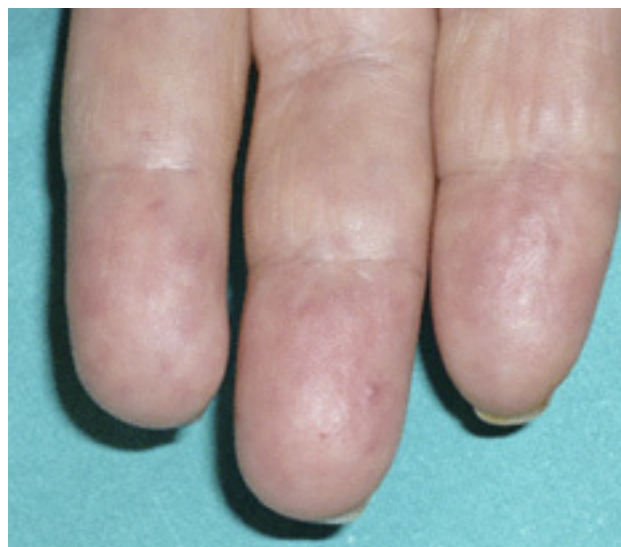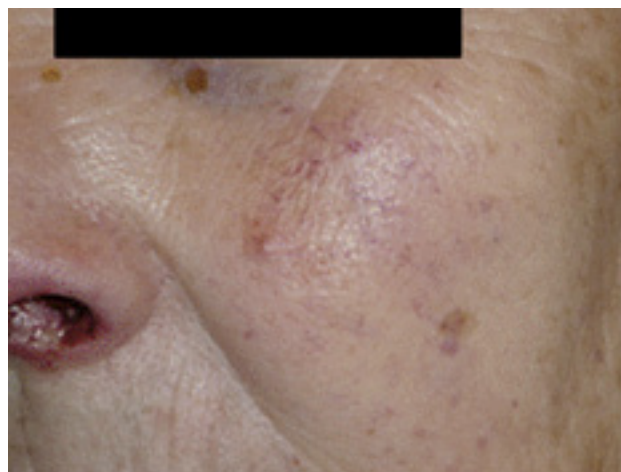
Los taponamientos anteriores y posteriores, pueden ser útiles para el control de la epistaxis activa, si bien no siempre son suficientes, debiendo realizar tratamientos más agresivos<sup>2</sup>.

El clipaje de la arteria maxilar interna, esfenopalatina y/o etmoidal anterior puede ayudar en el corto medio plazo, aunque debido a la generación de circulación colateral pueden producirse nuevos episodios<sup>5</sup>, existiendo tasas de recidiva a los 6 meses de un 40%.

La embolización de la arteria maxilar interna, para algunos autores es el tratamiento de elección<sup>6</sup> y se debe realizar antes de alterar la vascularización por otros tratamientos. Se han reportado remisiones de hasta 2 años, y tasas de recidiva de hasta un 33%. La recurrencia sería dependiente de las arterias etmoidal anterior y facial, pudiéndose embolizar estas entonces. La tasa de complicaciones oscila entre un 10-52%<sup>5,6</sup>, siendo estas amaurosis, dolor parotídeo, trismus, parálisis facial e incluso éxitus.

Otras técnicas tratan de controlar las telangiectasias actuando localmente:

- Ablaciones con electrocoagulación o con diferentes tipos de láser<sup>2</sup>. En los estudios de seguimiento, se observó que las telangiectasias se volvían a generar en diferentes localizaciones, por lo que solo existe beneficio en la ablación de lesiones activas.
- Uso de sustancias esclerosantes submucosas<sup>5,7,8</sup>. La inyección submucosa o subpericondral de Etoxiesclerol es la más extendida. Se pueden realizar varias infiltraciones separadas en el tiempo. Tiene una acción selectiva sobre el endotelio vascular provocando una trombosis, sin generar necrosis tisular si está sano.
- Dermoplastia nasal<sup>5,9</sup>. Descrita por Saunders en 1960. Consiste en la extirpación de la mucosa afecta ya sea de



Figuras 1A y 1B: Telangiectasias en zona malar y en pulpejo de los dedos.

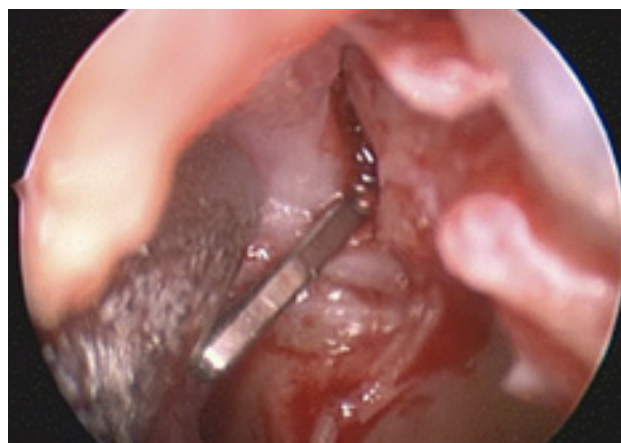

Figura 2: Clipaje endoscópico de la arteria esfenopalatina izquierda.

la parte anterior del tabique o de la zona de los cornetes y cubrirlo con un injerto del tabique o de la pared externa nasal. Es una técnica poco usada y agresiva que consigue un control bueno a medio plazo siempre y cuando los sangrados procedan de la zona anterior.

En casos desesperados, con grandes y repetidas hemorragias tras fracasar las embolizaciones supraseductivas se puede recurrir a la radioterapia<sup>6</sup>. En 1950, Pierquin y Richard, realizaron braquiterapia con varillas de Iridio, sin embargo la radioterapia externa puede ser mejor alternativa<sup>3,6</sup>. Maylin en un grupo de 40 pacientes conseguía un control del 70% al año<sup>6</sup>, y Pohar<sup>10</sup> comunica una mediana libre de enfermedad de 24m.

Otros autores han realizado el cierre nasal completo como último tratamiento tras repetidos fracasos<sup>11</sup>. En esta técnica se realiza una incisión circular en ambas fosas nasales haciendo dos colgajos, uno mucoso y otro cutáneo, que se suturan por separado haciendo una falsa cámara que con el tiempo se fibrosará. En los pocos casos descritos los autores describen una buena tolerancia, pero hay que sopesar la extrema gravedad de estos casos y el elevado número de transfusiones e ingresos que precisaban.

A la vista de lo expuesto, el conseguir disminuir la frecuencia e intensidad de las epistaxis es un objetivo difícil de conseguir a pesar de todas las técnicas empleadas, por esto se ha buscado algún fármaco que pudiera ayudar al manejo de esta enfermedad. Sabba et al<sup>12</sup> fue el primero en usar un agente antifibrinolítico, en este caso el ácido aminocapróico, en dos pacientes con buenos resultados. Posteriormente varios autores han usado el ácido Tranexámico<sup>13,14</sup>. Este compuesto bloquea la unión del plasminógeno con la fibrina, impidiendo su activación y su transformación en plasmina, disminuyendo por lo tanto la fibrinólisis de los coágulos formados<sup>13</sup>. En la literatura existen buenos resultados con este fármaco ya que disminuye la intensidad y la recurrencia de los sangrados, además presenta buena tolerancia, por lo que puede ser una ayuda complementaria importante en el manejo de esta difícil enfermedad<sup>13,14</sup>.

## Conclusiones

En individuos con epistaxis recurrentes se debe descartar que sean enfermos con Telangiectasia Hemorrágica Hereditaria, ya que estos presentan epistaxis más graves.

Se debe individualizar el tratamiento, valorando en función del número y severidad de las epistaxis, así como de su repercusión en la calidad de vida, la realización de tratamientos agresivos.

Debido a la alta recurrencia de las telangiectasias, el tratamiento debe ser lo menos agresivo durante el mayor tiempo posible.

El Ácido Tranexámico, se ha mostrado un fármaco seguro, y que parece que ayuda en el tratamiento de estos enfermos a largo plazo disminuyendo la severidad y las recurrencias de las epistaxis.

## Bibliografía

1. Juarez AJ, Dell'Aringa AR, Nardi JC, Kobari K, Gradim Moron Rodrigues VL, Perches Filho RM. Rendu-Osler-Weber Syndrome: case report and literature review. *Braz J Otorhinolaryngol*. 2008 May-Jun;74(3):452-7.

2. Folz BJ, Tennie J, Lippert BM, Werner JA. Natural history and control of epistaxis in a group of German patients with Rendu-Osler-Weber disease. *Rhinology*. 2005 Mar;43(1):40-6.
3. Niyazi M, Caversaccio MD, Dubach P, Geretschläger A, Arnold A, Belka C, et al. Intensity-modulated radiotherapy for a rendu-osler-weber disease patient with recurrent severe epistaxis: a case report. *Case Report Med*. 2010; 321835. Epub 2010 Mar 28.
4. Fuchizaki U, Miyamori H, Kitagawa S, Kaneko S, Kobayashi K. Hereditary haemorrhagic telangiectasia (Rendu-Osler-Weber disease). *Lancet* 2003;362:1490-94.
5. Ramírez B, Morais D, Condado MA, Marcos M, Martín G, Poncela M. A new sclerosant for the treatment of Rendu-Osler-Weber disease. *Acta Otorrinolaringol Esp*. 2000 Jan-Feb;51(1):36-9.
6. Esparcia Navarro M, Ferrer Baixauli F, Moya Albiol S, Vento Torres D, García Callejo FJ, Soler Marquessins F, et al. Rendu-Osler disease. Follow-up of 6 patients treated by embolization. Nasal telecobaltotherapy in a refractory case. *Acta Otorrinolaringol Esp*. 1999 Apr;50(3):197-201.
7. Morais D, Ramirez B, Santos J. El tratamiento local esclerosante con Etoxiesclerol en la patología ORL: enfermedad de Rendu-Osler, granulomas, angiomas... *Acta Otorrinolaringol Esp* 2002; 53: 658-661.
8. Vaiman M, Martinovich U, Eviatar E, Kessler A, Segal S. Fibrin glue in initial treatment of epistaxis in hereditary haemorrhagic telangiectasia (Rendu-Osler-Weber disease). *Blood Coagul Fibrinolysis*. 2004 Jun;15(4):359-63.
9. Klos A, Golqbek W, Morshed K. Nasal cavity dermoplasty as a treatment of recurrent bleeding in Rendu-Osler-Weber's disease. *Otolaryngol Pol*. 2007;61(1):74-9.
10. Pohar S, Mazon JJ, Ghilezan M, Le Bourgeois J P, Pierquin B. Management of epistaxis in Rendu-Osler disease: is brachytherapy effective?" *International Journal of Radiation Oncology Biology Physics*. 1993 vol. 27, no. 5, pp. 1073-1077.
11. Alonso-Treceño JL, Alonso-Castañeira I, Escapagarrachón JM, Moralejo-Martín J, Enterría-González A, Freijanes-Otero J. Nasal closure as definitive treatment for epistaxis in Rendu-Osler-Weber Disease. *Acta Otorrinolaringol Esp*. 2008 Oct;59(8):420-3.
12. Saba HI, Morelli GA, Logrono LA. Brief report: treatment of bleeding in hereditary hemorrhagic telangiectasia with aminocaproic acid. *N Engl J Med* 1994;330:1789-90
13. Morales-Angulo C, Pérez del Molino A, Zarrabeitia R, Fernández A, Sanz-Rodríguez F, Botella LM. Treatment of epistaxes in hereditary haemorrhagic telangiectasia (Rendu-Osler-Weber disease) with tranexamic acid. *Acta Otorrinolaringol Esp*. 2007 Apr;58(4):129-32.
14. Sabba C, Gallitelli M, Palasciano G. Efficacy of unusually high doses of tranexamic acid for the treatment of epistaxis in hereditary hemorrhagic telangiectasia. *N Engl J Med*. 2001;345:926.

## Correspondencia

Dra. María Pilar Lisbona Alquézar  
e-mail: mplisbona@hotmail.com