

Osteoplastia en fractura de hueso frontal secundaria a traumatismo

Osteoplasty frontal sinus fracture secondary to a workplace accident

RESUMEN

El hueso frontal representa el hueso facial más resistente a las fracturas, pero impactos de alta energía pueden ocasionarlas.

Aunque una buena parte de las patologías del seno frontal se pueden resolver mediante un abordaje endoscópico, la osteoplastia frontal continúa siendo una buena opción de tratamiento. La osteoplastia frontal se utiliza para tratar enfermedades inflamatorias, osteomas, mucocelos, y traumatismos frontales.

Presentamos el caso de un paciente de 42 años de edad, con una fractura y hundimiento del seno frontal secundaria a un accidente laboral, que fue sometido a un doble abordaje quirúrgico para su reconstrucción, y hacemos una revisión bibliográfica sobre dicha patología y su manejo terapéutico.

PALABRAS CLAVE:

Fractura del seno frontal. Osteoplastia frontal. Obliteración. Complicaciones.

SUMMARY

The frontal bone represents the most resistant facial bone fractures, but high-energy impacts can produce it.

Although much of the pathologies of the frontal sinus can be resolved through an endoscopic approach osteoplasty front remains a good treatment option.

Osteoplasty front is used to treat inflammatory diseases, osteomas, mucocelos, and frontal trauma.

We report the case of a 42-year-old with a fracture and collapse of the frontal sinus secondary to a workplace accident, he underwent a double surgical approach for reconstruction and we review the literature on this pathology and therapeutic management.

KEY WORDS:

Frontal sinus fracture. Osteoplasty front. Obliteration. Complications.

Introducción

El seno frontal es extremadamente resistente; sin embargo, los impactos de alta energía (accidentes de tráfico, agresiones), pueden ocasionar su fractura. Estas fracturas representan del 2 al 12 % de todas las fracturas faciales.

Se requieren fuerzas de 800 a 1200 lb para fracturar el hueso frontal, lo que supone una fuerza tres veces superior a la necesaria para fracturar cualquier otro hueso de la cara. Por todo ello, en la mayoría de los casos estas fracturas se asocian a fracturas de la órbita, de los huesos nasales y del seno maxilar¹.

Debido a las características y el tipo de accidentes es frecuente observarlas en pacientes politraumatizados.

Cuando estas fracturas necesitan tratamiento, éste es fundamentalmente quirúrgico, existiendo controversia en cuanto al algoritmo terapéutico a seguir. El abordaje quirúrgico suele ser multidisciplinar dada la asociación del seno con otras estructuras anatómicas.

Las consideraciones básicas para el manejo quirúrgico de las fracturas del seno frontal incluyen:

- 1) desplazamiento de la pared anterior con deformidad.
- 2) Obstrucción del drenaje
- 3) desplazamiento de la pared posterior que provoca desgarro de la duramadre o laceración del encéfalo^{2,8}.

El principal objetivo es prevenir las complicaciones asociadas a corto y largo plazo. Para ello es fundamental realizar un diagnóstico clínico-radiológico preciso, así como un seguimiento a largo plazo, ya que las complicaciones pueden aparecer tardíamente.

La complicación más frecuente es la aparición de infección mediante una sinusitis crónica que puede derivar en otras complicaciones mayores extracraneales o intracraneales.

Entre las complicaciones intracraneales destacan la meningitis, la trombosis de los senos venosos, el absceso cerebral, el absceso epidural y el empiema subdural. Entre las extracraneales pueden aparecer mucocelos, osteomielitis y tumor de Pott además de complicaciones orbitarias^{2,4,6,7}.

Caso Clínico

Paciente de 42 años que hace 22, sufrió un accidente laboral el cual determinó un TCE abierto, con fractura de fosa anterior que afectaba a seno frontal y celdas etmoidales. En los años transcurridos se intervino cuatro ocasiones en distintos centros, apareciendo como complicación a largo plazo una osteomielitis de la zona con fístula frontal por la que fluía exudado seropurulento (Figuras 1 y 2).

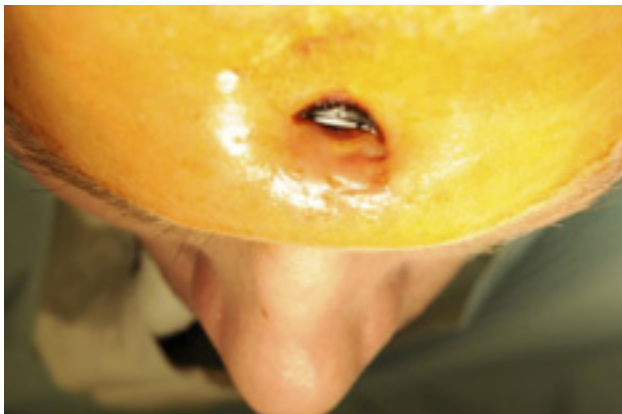

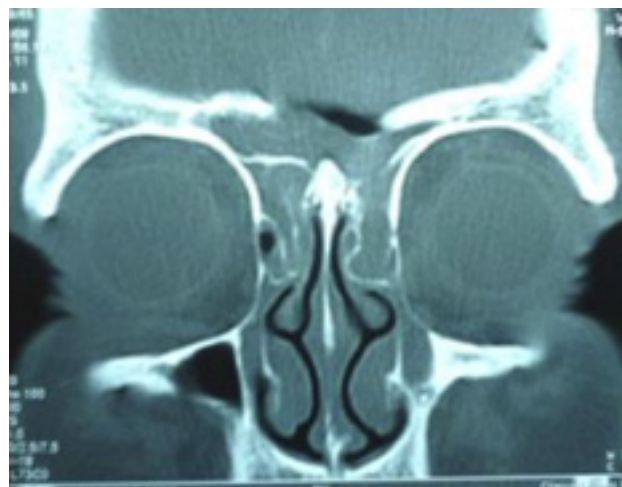
Figura 1: Fístula frontal.

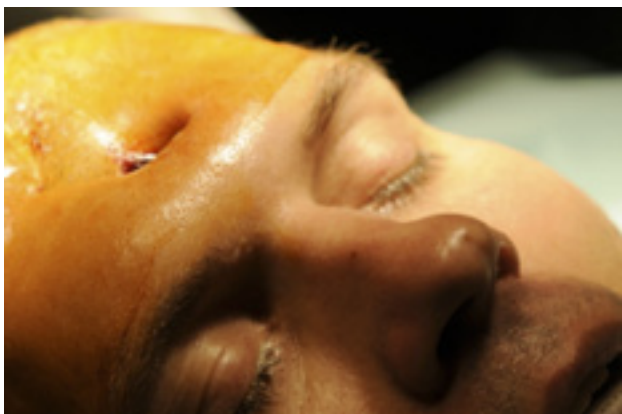

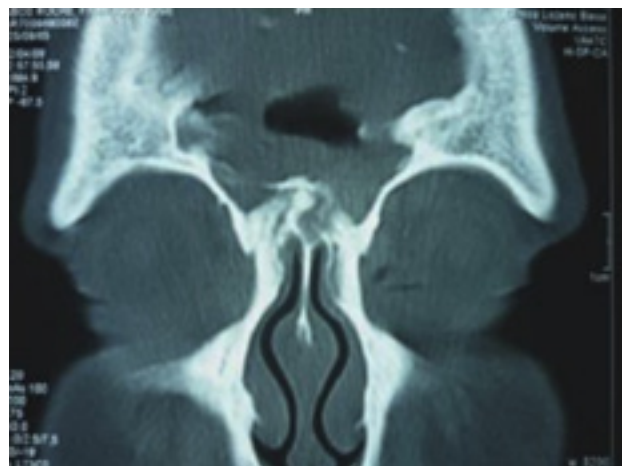Figura 2: Fístula frontal.

Los estudios neurroradiológicos mostraban fractura de la fosa anterior, cubierta por una plastia de cemento acrílico que cubría la pared posterior del seno frontal y cerraba la comunicación del seno con la fosa nasal por el conducto nasofrontal (Figuras 3 y 4).

Se realizó una osteoplastia frontal, con apertura bicoronal y despegamiento del colgajo subperióstico (Figura 5). Se apreciaba una fístula cutánea frontal que alcanzaba a una cavidad cuya pared inferior estaba formada por suelo de resina acrílica (Figura 6) y cuya pared posterior estaba formada por una duramadre gruesa y fibrosada. Tras retirar la resina acrílica mediante fresado apreciamos la fístula nasocraneal desde etmoides a través de los conductos nasofrontales (Figura 7) y una pequeña fístula de LCR que provenía de una dehiscencia de la dura. Se practicó limpieza de la mucosa de la cavidad y se procedió al



Figuras 3 y 4: TAC coronal.

cierre de la fístula de LCR con duragen®, tissucol®, fascia de temporal y músculo.

Se cerraron las comunicaciones del seno frontal con la fosa nasal mediante surgigel® y polybone® por vía frontal. Y mediante abordaje endoscópico se procedió a la apertura del ostium del seno y posterior cierre con el mismo material. Se reconstruyó el suelo de la fosa anterior con el cemento (Figura 8) y se excluyó y rellenó la cavidad con duragen® y espongotan®. Posteriormente se realizó el cierre por planos (Figura 9).

El postoperatorio inmediato cursó sin complicaciones por lo que se le dió el alta hospitalaria (Figura 10). Actualmente se le hacen revisiones periódicas en nuestras consultas, sin aparecer complicaciones post-quirúrgicas. La secuela estética de la pared anterior del seno es mínima, el paciente se encuentra asintomático tras año y medio de la intervención.

Discusión

La Osteoplastia frontal es una técnica quirúrgica óptima para la patología traumática del seno frontal.

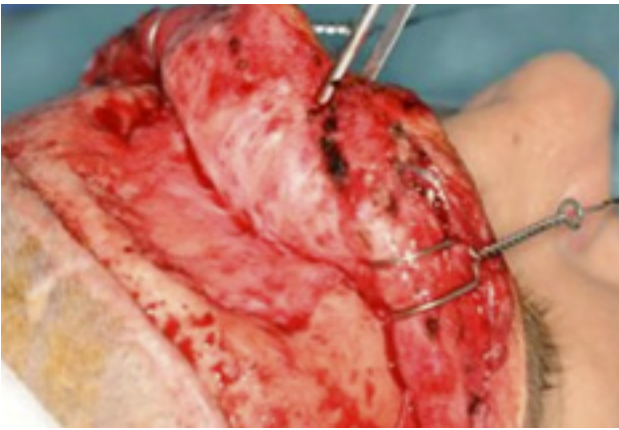


Figura 5

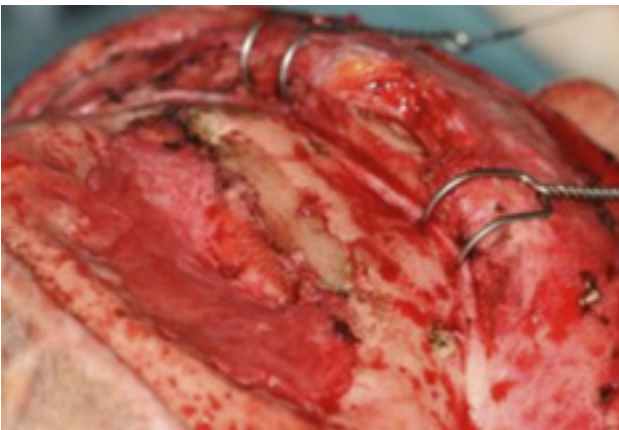


Figura 6

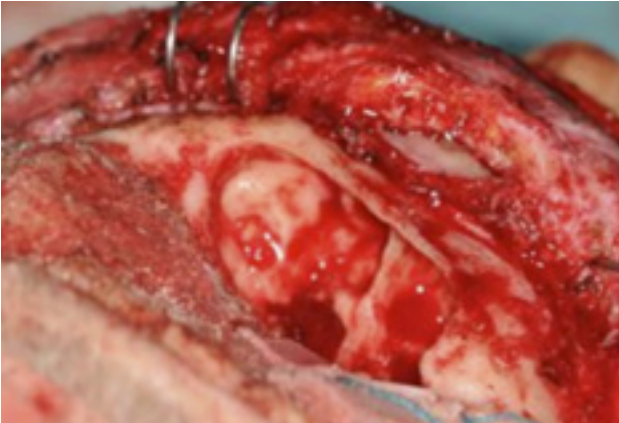


Figura 7

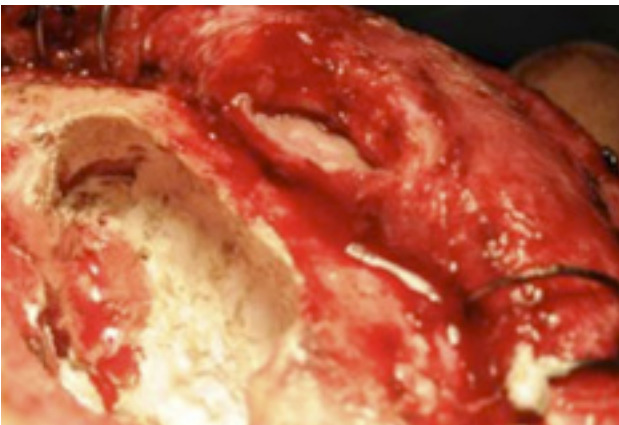

Figura 8

Este abordaje nos aporta la ventaja de una buena exposición del seno frontal que no provoca deformidad estética importante.

El tratamiento de las fracturas del seno frontal es controvertido, no existiendo un único algoritmo terapéutico.

Pensamos que debe de ser individualizado en cada caso, atendiendo a características concretas de cada paciente, así como a la experiencia del cirujano. A pesar de ello, y basándonos en la afectación de la pared anterior, posterior y obstrucción del drenaje planteamos un esquema a seguir. Tabla 1².

Ante un paciente con fractura del seno frontal los objetivos que hay que plantearse en el momento de planificar el tratamiento son:

- A) El aislamiento adecuado de la fosa craneal anterior y reparación de la fístula de LCR si hubiese.
- B) Prevenir las posibles complicaciones de tipo infeccioso asociadas a la fractura del seno frontal.
- C) Restaurar el aspecto estético previo al traumatismo^{2,3,6,7}.

Las fracturas de la pared anterior del seno que no asocian lesión del conducto nasofrontal se pueden manejar sin intervenir quirúrgicamente. (También aquellas levemente desplazadas en las que la secuela estética es mínima).

Cuando se sospecha de lesión del conducto nasofrontal se puede optar por obliterar el conducto y seno o bien intentar dejarlo funcional mediante la tutorización utilizando un tubo de drenaje de material plástico un mínimo de 30 días. Pero se han descrito hasta un 30% de estenosis².

En la obliteración de los senos frontales, antes de reducir y fijar los fragmentos óseos, es fundamental reseca toda la mucosa del seno y conducto, así como fresar las paredes sinusales mediante fresado y curetaje.

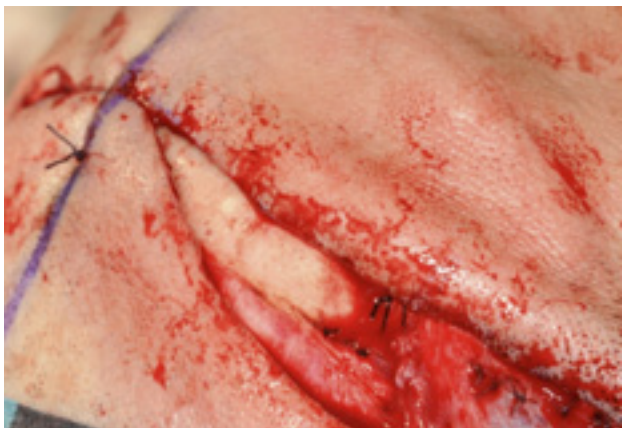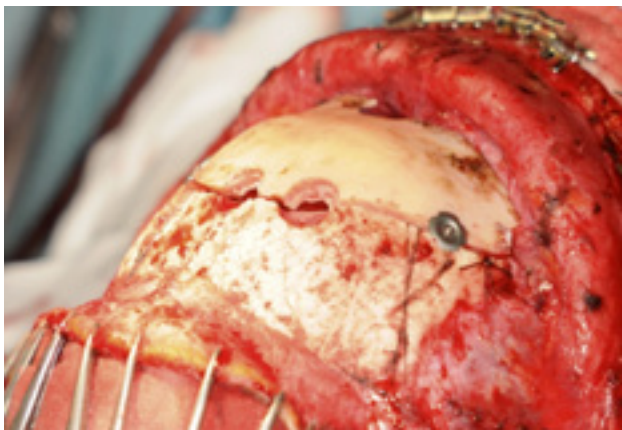La síntesis de nuevos materiales biocompatibles ofrece gran versatilidad a la hora de la obliteración del seno, en cada caso de manera individualizada.

Aunque existen diversos tejidos y materiales aloplásticos usados con distintos grados de éxito, la implantación del injerto de grasa autóloga para la obliteración de la cavidad parece el método más utilizado hasta ahora⁹.

Otros materiales descritos en la literatura son el hueso, la fascia de músculo temporal, músculo, cristal bioactivo, fibras de tetrafluoroetileno, sulfato cálcico, celulosa, hidroxiapatita, cartílago liofilizado o biomateriales cerámicos formulados como cemento óseo^{9,10,11,12,13}.

En nuestro paciente hemos utilizado éste cemento óseo.

(Polybone®), formado por una mezcla de fosfato de calcio (osteoaductivo) y polifosfatos (osteoaductivo).



Figuras 9 y 10: Cierre por planos.

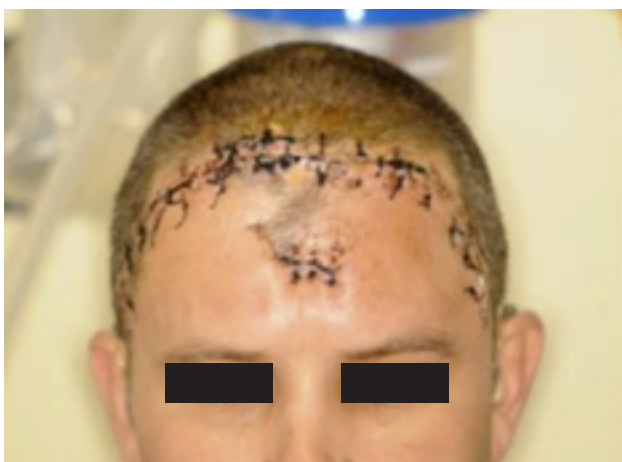

Figura 11: Post-operatorio.

Reúne las exigencias de biocompatibilidad y esterilidad, estando exento de toxicidad para los tejidos y favoreciendo la osteogénesis y la morfogénesis. Éstos biomateriales son capaces de fraguar a temperatura ambiente a partir de la reacción de una fase sólida y otra líquida. Además se adaptan y moldean a las distintas superficies óseas mediante la inyección u aplicación directa^{14,15,16}.

Nuestra experiencia con este cemento óseo, nos ha aportado hasta el momento excelentes resultados en la cirugía de senos paranasales y base de cráneo, utilizándolo para el cierre de fistulas o comunicaciones, y obliteración de senos paranasales.

Es importante considerar que un tratamiento inadecuado puede conducir a complicaciones, principalmente de tipo infeccioso, incluso años después de tratamiento.

La complicación más frecuente es la sinusitis de dicho seno, que puede derivar en osteomielitis.

Las osteomielitis crónicas se suelen manifestar con síntomas como la cefalea, fiebre, hinchazón de la región frontal, fistulización y supuración cutánea ocasional.

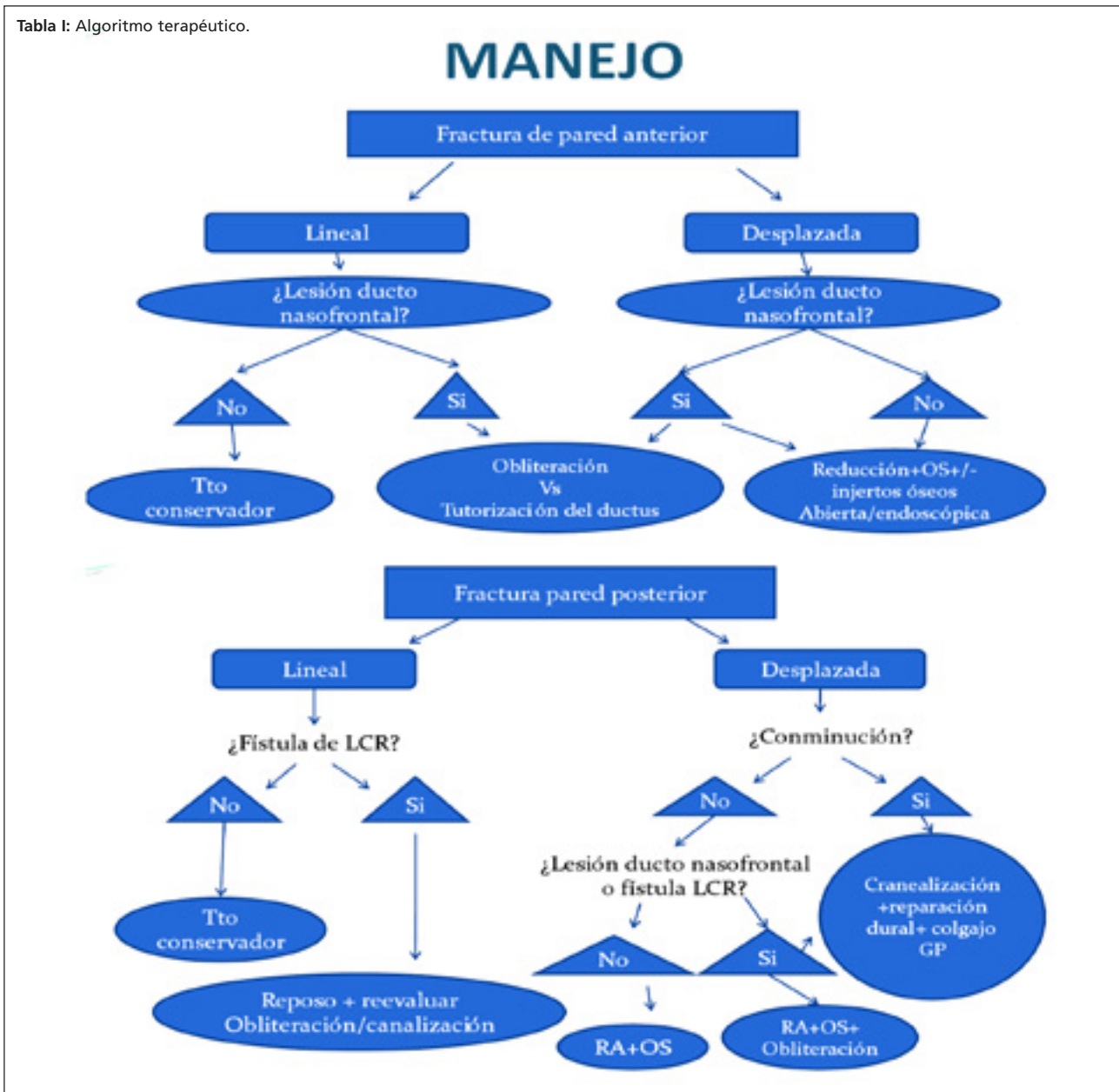
Existen una serie de factores predisponentes a tener en cuenta para su desarrollo tales como inmunodeficiencias, consumo de cocaína, trastornos mucociliares, rinitis vasomotora, o como ocurre en nuestro caso traumatismo sobre la zona y cirugía previa del seno^{17,18}.

Entre las secuelas estéticas asociadas, se describe el hundimiento frontal en la zona de la osteosíntesis. Ésta depresión cutánea es resultado de la reabsorción ósea en el lugar de la osteotomía y de la retracción de la piel y tejido celular subcutáneo. En nuestro caso, la utilización del cemento óseo, evitó esa reabsorción y por tanto la depresión cutánea a nivel frontal.

Bibliografía

- Rodríguez- Perales MA, Canul-Andrade L, Villagrasa-Siles E. Tratamiento quirúrgico de las fracturas del seno frontal. *An Orl Mex* 2004; VOL-49(2): 43-49.
- Herederó S, Zubillaga I, Castrillo M, Sánchez G, Montalvo JJ. Tratamiento y complicaciones de las fracturas del seno frontal. *Rev Esp Cirug Oral y Maxilofac* may-june 2007; 29(3).
- Manolidis S. Frontal sinus injuries: associated injuries and surgical management of 93 patients. *J Oral Maxillofac Surg* 2004; 62: 882-91.
- Rinehart GC, Jackson IT, Potparic Z, Tan RG, Chambers PA. Management of locally aggressive sinus disease using craniofacial exposure and the galeal frontalis fascia-muscle flap. *Plast Reconstr Surg*. 1993; 92: 1219-1225.
- Lowry TR, Brennan JA. Approach to the frontal sinus: variation on a classic procedure. *Laryngoscope* 2002; 112(10): 1895-1896.
- Yavuzer R, Sari A, Kelly CP, Tuncer S, Latifoglu O, Celebi C, Jackson IT. Management of frontal sinus fractures. *Plast Reconstr Surg* 2005; 115: 79-93.
- López Llamas A, Llorente Pendás JL, Suárez Fuente V, Burón Martínez G, Suárez Nieto C. Osteoplastia frontal: Nuestra experiencia. *Acta Otorrinolaringol Esp* 2003; 54: 429-434.
- Weber R, Draf W, Ed F, Kratzsch B, Hosemann W, Schaefer S. Modern Concepts in frontal sinus surgery. *Laryngoscope* 2001; 11: 137-146.
- Acosta Feria M, Infante Cossío JM, Hernández Guisado JM, Torres Carranza E, García Perla A, Belmonte Caro R, Gutierrez Perez JR. Obliteración del seno frontal mediante injerto de tibia rico en plaquetas para el

Tabla I: Algoritmo terapéutico.



tratamiento de la osteomielitis crónica. Neurocirugía 2006; 17: 351-356.

10. Betrán JM, Pérez C, Martínez A. Colgajo osteoplástico del seno frontal. Estudio de 47 casos. Acta Otorrinolaringol Esp. 1998; 48: 380-384.

11. Parhiscar A, Har-El G. Frontal sinus obliteration with the pericranial flap. Otolaryngol Head Neck Surg. 2001; 124: 304-307.

12. Peltola M, Suonpa AJ, Aitasalo K, Varpula M, Yli-Urpo A, Happonen RP. Obliteration of the frontal sinus cavity with bioactive glass. Head Neck 1998; 20: 315-319.

13. Petruzelli GJ, Stankiewicz JA. Frontal sinus obliteration with hidroxyapatite cement. Laryngoscope. 2002; 112:32-36.

14. Arnaud E, Molina F, Mendoza M, Fuente A, Ortiz-monasterio F. Sustituto óseo con factor de crecimiento. RCCP 2001; 7(2):25-34.

15. Breibart AS, Staffenberg DA. Tricalcium phosphate and osteogenin. A bioactive onlay bone graft substitute. Plast Reconstr Surg. 1995; 96:699-708.

16. Schroder HC, Kurz L, Muller W. Polyphosphate in Bone. Biochemistry (Moscow) 2000; 65(3): 353-361.

17. Gil JJ, Morán AF, Choy R. Absceso epidural e hiperostosis del seno frontal. Rev CuB Med Milit 2002; 31(2):140-4.

18. Menéndez LM, Bernal M, Benítez P, Alobid I, Guillemany JM. Aspectos técnicos en cirugía endoscópica de mucopiocele frontal. Acta Otorrinolaringol Esp 2003; 54: 98-101.

Correspondencia

Dra. Raquel Artal Sánchez
 La lectura, 13 - 3º dcha.
 50015 ZARAGOZA
 e-mail: raquelartal@hotmail.com