

Diabetes insípida como forma de presentación de un tumor gigante nasal

Insipid diabetes as form of presentation of a nasal giant tumor

RESUMEN

El esteseoneuroblastoma es un tumor neuroectodérmico maligno infrecuente del epitelio olfatorio, con una alarmante tendencia a la recidiva local. Los pacientes presentan a menudo obstrucción nasal, rinorrea, epistaxis de repetición, hiposmia o anosmia. Una vez diagnosticado, el TAC o la RM deben realizarse para determinar la extensión y planificar el tratamiento.

El tratamiento más adecuado es la combinación de cirugía y radioterapia. La quimioterapia se reserva normalmente para tumores localmente avanzados.

Presentamos el caso de una mujer de 24 años con anosmia y obstrucción nasal que fue diagnosticada de esteseoneuroblastoma estadio C de Kadish en nuestro hospital.

PALABRAS CLAVE:

Esteseoneuroblastoma, neuroblastoma olfatorio.

SUMMARY

Esthesioneuroblastoma is an uncommon neuroectodermal malignancy of the olfactory epithelium, with an alarming propensity toward aggressive local recurrence. Patients often present with nasal obstruction, rhinorrhea, recurrent epistaxis, hyposmia, or anosmia. Once diagnosed, TAC or RM should be used to assess tumor involvement and plan therapy.

The optimum management is surgery combined with radiotherapy. The chemotherapy is usually reserved for local advanced tumor.

We present the case of a 24 years old woman with anosmia and nasal obstruction who was diagnosed of esthesioneuroblastoma stage C of Kadish in our hospital.

KEY WORDS:

Esthesioneuroblastoma, olfactory neuroblastoma

Caso Clínico

Mujer de 24 años nicaragüense que lleva cinco meses residiendo en España. Acudió a urgencias por clínica de 6 meses de evolución con polidipsia, poliuria y nicturia, motivo por el cual ingresó en el Servicio de Endocrinología de nuestro hospital.

Como antecedentes personales destacaban:

- Alteraciones menstruales desde hace más de diez años con periodos de amenorrea de hasta trece meses.
- Aumento de partes acras, sobretodo pies y manos.
- Alteraciones visuales desde hace 4 años.
- Cefaleas frecuentes.
- Dolores óseos generalizados.

En la esfera otorrinolaringológica refería un aumento de su ronquido habitual, insuficiencia respiratoria nasal bilateral, anosmia y voz nasal de agravamiento progresivo en el último año.

A la exploración física se observó hirsutismo facial, facies acromegálica y manos toscas. El Servicio de Otolmología objetivó mediante campimetría una hemianopsia homónima bitemporal.

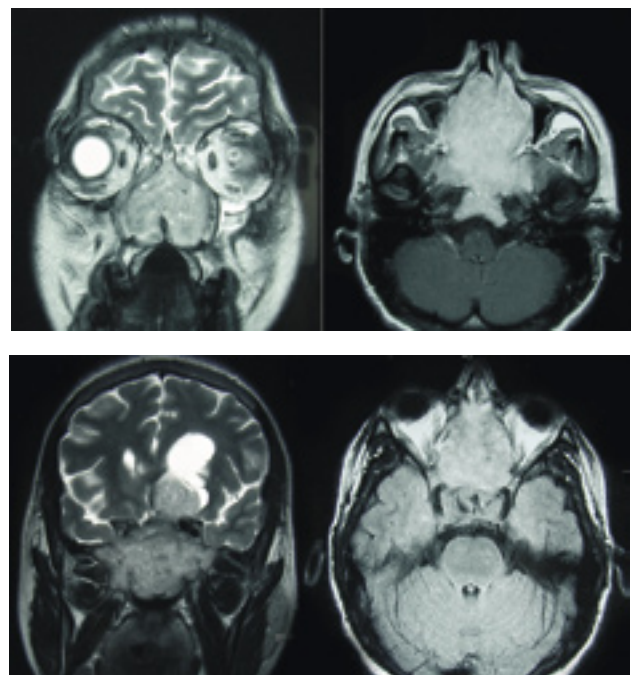


Figura 1

Con el diagnóstico de debut diabético secundario a hipersecreción de GH (hormona del crecimiento), acromegalia e hipogonadismo secundario se solicitó RM cuyo resultado fue de voluminosa tumoración que ocupaba las fosas nasales, celdillas etmoidales y senos esfenoidales englobando la silla turca. En su crecimiento invadía clivus y expandía las alas esfenoidales presentando un componente intracraneal que desplazaba al quiasma óptico hacia atrás y hacia abajo, hundiéndolo en la silla turca (Figura 1). La primera posibilidad diagnóstica era de macroadenoma hipofisario invasivo, aunque de crecimiento atípico.

El caso fue remitido a nuestro Servicio y por fibroscopia se observaba una masa de superficie lisa, cubierta de mucosa, que ocupa las dos fosas nasales llegando hasta la cabeza de ambos cornetes medios a los que desplazaba hacia la pared externa nasal. El resto de la exploración fue normal.

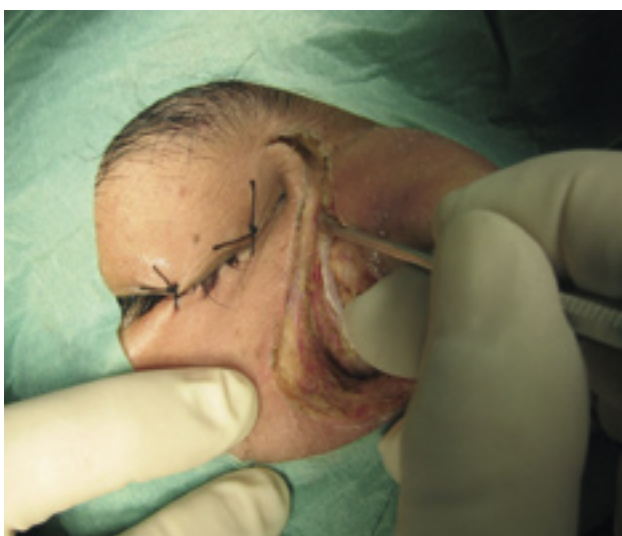

Figura 2

Se realizó una biopsia con anestesia local de la parte más anterior de la tumoración pero el resultado anatomopatológico no fue concluyente, por lo que se decidió la intervención quirúrgica junto con el Servicio de neurocirugía.

Se utilizó una vía de acceso transfacial mediante una incisión parateronasal de Moure y Sébilleau (figura 2) y se accedió a la tumoración que era de consistencia blanda,

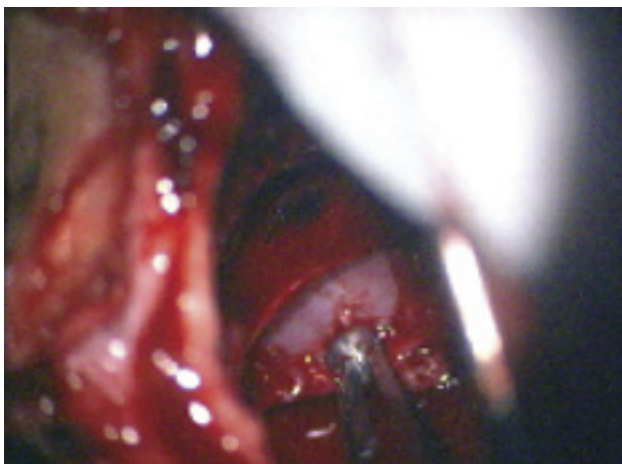


Figura 3

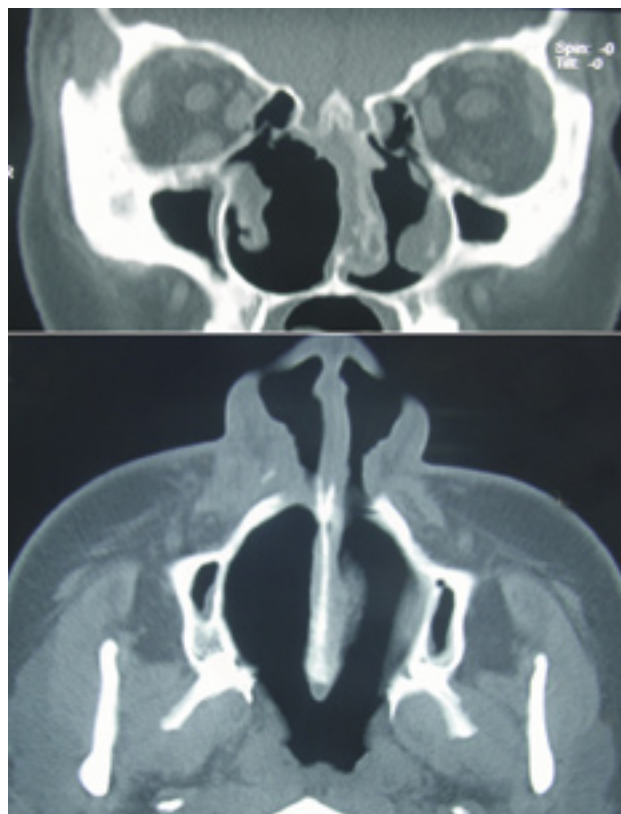


Figura 4

friable y muy vascularizada. Se realizó una biopsia intraoperatoria cuyo resultado fue de estesieneuroblastoma de bajo grado de agresividad dada la ausencia de mitosis y el bajo índice proliferativo (Ki 67<1).

Se consiguió su exéresis completa incluyendo el componente intracraneal, que se introducía desde la fosa nasal al endocráneo a través de una solución de continuidad en el techo del etmoides. Se comprobó la integridad de las meninges que no estaban infiltradas por la masa. Finalmente se cerró la zona de comunicación con un injerto sustituto de duramadre (Duraform®), fragmentos de cartílago procedentes del tabique nasal y sellado con fibrina autóloga mediante el sistema Vivostat® (figura 3). A pesar de ello, se le realizó una derivación lumbar profiláctica ante el elevado riesgo de fístula de LCR al finalizar la intervención.

Le colocamos un taponamiento nasal con venda impregnada de pomada antibiótica en ambas fosas nasales que se mantuvo 5 días.

Tras retirar el taponamiento apareció una pequeña fístula de LCR que cerró espontáneamente en pocos días. No hubo otras complicaciones en el postoperatorio y el TAC de control confirmó la resección tumoral completa (figura 4).

La paciente recibió posteriormente tratamiento con radioterapia.

En la Resonancia magnética de control, a los cuatro meses tras la intervención, se observó imagen de recidiva tumoral intracraneal de la que ha sido recientemente intervenida por el Servicio de Neurocirugía a través de una vía de acceso transglabellar.

Discusión

El estesioblastoma fue descrito por primera vez por Berger en 1924 (1). Tiene distintas sinonimias, aunque las más usadas son estesioblastoma y neuroblastoma olfatorio.

Se trata de un tumor neuroectodérmico maligno originado en el epitelio olfatorio. Es infrecuente (2-4% de los tumores malignos nasosinuales) (2). En una revisión de 1997 se censaron más de 1.000 pacientes y en la actualidad el censo puede estimarse en un total de unos 1.500 casos publicados (1). Afecta por igual a ambos sexos y posee una distribución de edad bimodal con un pico alrededor de los 20 años y otro en torno a los 50, siendo este último el más numeroso.

El diagnóstico por imagen es fundamental para determinar la extensión y su estadio. Puede obtenerse mediante TAC o RM, siendo esta última la que más información aporta ya que permite estudiar la fosa craneal anterior y el tejido olfatorio (2).

El estadio tumoral, el grado histopatológico y la modalidad de tratamiento aplicado, determinan el pronóstico y solamente la biopsia permite confirmar el diagnóstico.

Se puede sospechar ante signos de alarma rinosinuales inespecíficos: epistaxis, obstrucción nasal, hiposmia o anosmia, cefalea.

El examen endoscópico suele mostrar un tumor vascularizado medial en la porción superior de la cavidad nasal, con relación al cornete medio. Esta descripción coincide con lo observado en nuestro caso (3).

Posee gran variabilidad de comportamiento, aunque en numerosas publicaciones le atribuyen un bajo grado de malignidad. El crecimiento de este tumor suele ser por invasión local con destrucción progresiva de la lámina cribosa.

En cuanto a la anatomía patológica, su aspecto macroscópico es de un tumor polipoide, lustroso, recubierto de mucosa. Histopatológicamente se han clasificado en subtipos según el grado de diferenciación celular (4):

-ESTESIONEURICITOMA: células monomorfas repartidas en capas neurofibrilares salpicadas de microcalcificaciones distróficas.

-ESTESIONEUROEPITELIOMA: disposición en rosetas dispersas en un lecho de neurofibrillas.

-ESTESIONEUROBLASTOMA: Importante indiferenciación de las células con estroma neurofibrilar poco abundante.

El análisis inmunohistoquímico complementa el estudio y es importante para llegar al diagnóstico. Se caracteriza por una positividad para marcadores de diferenciación neural (sinaptofisina, proteína S100, cromogranina, enolasa y citoqueratina) (5). En nuestro caso se observó una positividad para la sinaptofisina, enolasa y cromogranina.

La clasificación de HYAMS (1982) agrupa los estesioblastomas según el grado histológico y tiene valor pronóstico (6).

| | Grado I | Grado II | Grado III | Grado IV |
|----------------------|-----------------|-----------------|-----------------------|---------------|
| Arquitectura lobar | Presente | Presente | +/- | +/- |
| Actividad mitótica | Ausente | Presente | Prominente | Marcada |
| Pleomorfismo nuclear | Ausente | Moderado | Prominente | Marcada |
| Rosetas necrosis | H-W +/- Ausente | H-W +/- Ausente | Flexner +/- ocasional | Ausente común |

- Grado I y II: Bajo grado
- Grado III y IV: Alto grado
- H-W: pseudorosetas de Homer-Wright
- +/- : Presente o ausente

La clasificación que más se ha utilizado a pesar de su sencillez, es la de las etapas evolutivas según KADISH (1976): esta clasificación también tiene valor pronóstico (7).

| | |
|---|--|
| A | Tumores limitados a Fosa nasal |
| B | Tumores extendidos a senos PN |
| C | Tumores que sobrepasan los senos PN u ocasionan metástasis |

En nuestro caso se trataba de un grado I de Hyams, lo cual se corresponde con un bajo grado histológico, y un estadio C de Kadish.

La dificultad para establecer la actitud terapéutica estriba principalmente en el escaso número de pacientes tratados en un mismo hospital.

La combinación más utilizada y la estrategia terapéutica con la que se obtienen mejores tasas de curación es la cirugía más la radioterapia (8,1).

En un meta-análisis realizado por Dulgerov en 2001, se llega a la conclusión de que el tratamiento óptimo es la combinación de cirugía y radioterapia, obteniendo una supervivencia a cinco años del 65% frente al 48% y 37% obtenidas con radioterapia y cirugía solas, respectivamente (8).

El abordaje combinado cráneo-facial, es la intervención más idónea para la resección del ENB con márgenes de seguridad, aunque en algunos casos se puede realizar mediante craneotomía bifrontal exclusivamente o apoyada por abordajes transnasales endoscópicos (1).

Se han publicado buenos resultados con la combinación de técnicas endoscópicas nasales y craneotomía anterior (9,10).

Las metástasis cervicales son raras (10-33%). Se han descrito metástasis a distancia, siendo su localización más frecuente en pulmón y hueso (7).

En tumores de alto grado y estadio avanzado (estadio C con metástasis locorregionales o a distancia) puede utilizarse poliquimioterapia de inducción asociada a cirugía y/o RT, o bien poliquimioterapia seguida de RT previas a la cirugía (1,8).

El estesioblastoma se caracteriza por una alta tasa de recidivas (más del 50% de los casos), que suelen ser locorregionales. Un 40% de ellas ocurren después de 5 años tras el tratamiento, por lo que el seguimiento debe ser a largo plazo (2).

La tasa de supervivencia a los cinco años para el ENB es de 51,2% y a los diez años de 46%, según una revisión de 40 publicaciones que reunían un total de 713 pacientes (1).

La peculiaridad de nuestro caso reside en el gran tamaño de la tumoración y su forma de presentación con diabetes insípida, acromegalia e hipogonadismo secundario derivadas de la secreción hormonal anómala en el eje hipotálamo-hipofisario por compresión extrínseca del hipotálamo.

Bibliografía

1. Gil-Carcedo E, Gil-Carcedo LM, Vallejo LA, de Campos JM. Esthesioneuroblastoma treatment. *Acta Otorrinolaringol Esp.* 2005 Nov;56(9):389-95.
2. Nieto LF, Rodríguez M, Nieto JR, Cordoncillo JM. Estesioblastoma. A propósito de tres casos. *ORL-DIPS* 2003;30(2):106-109.
3. J. Santos-Franco, I. Ortíz-Velásquez, R. Mercado-Pimentel, Estesioblastoma: Presentación de un Caso y Revisión de la Literatura. *Revista Ecuatoriana de Neurología* ; Volumen 11, números 1-2, 2002.
4. JM Klossek, B Bataille, JP Fontanel. Tumores malignos del etmoides, 2000. *EMC, Otorrinolaringología* 20-405-C-10.
5. Goujon JM, Fontanel JP, Klossek JM. Tumores nasosinuales. *Encyclopédie Médico-Chirurgicale-E-20-879-A-10.*
6. Constantinidis J, Steinhart H, Koch M, Buchfelder M, Schaenzer A, Weidenbecher M, Iro H. Olfactory neuroblastoma: the University of Erlangen-Nuremberg experience 1975-2000. *Otolaryngol Head Neck Surg.* 2004 May;130(5):567-74.
7. Jethanamest D, Morris LG, Sikora AG, Kutler DI. Esthesioneuroblastoma: a population-based analysis of survival and prognostic factors. *Arch Otolaryngol Head Neck Surg.* 2007 Mar;133(3):276-80.
8. P. Bueso, J. Lambea, R. Andrés, y cols. Resultados a largo plazo del tratamiento del estesioblastoma. Experiencia en Aragón (1981-2003). *Oncología*, 2004;27(2):80-84.
9. Yuen AP, Fan YW, Fung CF, Hung KN. Endoscopic-assisted cranionasal resection of olfactory neuroblastoma. *Head Neck.* 2005 Jun;27(6):488-93.
10. Devaiah AK, Larsen C, Tawfik O, O'Boynick P, Hoover LA. Esthesioneuroblastoma: endoscopic nasal and anterior craniotomy resection. *Laryngoscope.* 2003 Dec;113(12):2086-90.

Correspondencia

Laura Pérez Delgado
 Monasterio de Siresa, 13 - 4º C
 50002 Zaragoza
 e-mail: layipez@hotmail.com