

Lesión inusual de Nervio Recurrente por herida cervical

Recurrent Nerve Injury unusual for cervical injury.



Figura 1.

Caso Clínico

Mujer de 35 años que es traída por el servicio de atención médica urgente al hospital por herida de arma blanca. Se encuentra estable, consciente y orientada presentando todavía el cuchillo en la región cervical. Se realiza tomografía computarizada (TC) e intervención quirúrgica urgente. El informe radiológico especifica que la hoja penetra a nivel infrahioides, por la zona anterior del estrecho torácico superior izquierdo, siguiendo trayecto oblicuo hacia atrás, arriba y derecha, atravesando piel, tejido celular subcutáneo, músculo esternotiroideo y lóbulo tiroideo izquierdo, hasta apófisis transversa derecha de vértebra C7 alcanzando agujero vertebral y el segmento V2 (foraminal) de la arteria vertebral derecha (Fig. 1-3).

La paciente presenta una llamativa voz disfónica realizando previo a la intubación una nasofibrolaringoscopia comprobando integridad laringotraqueal pero parálisis recurrente izquierda. Se consigue extraer el arma blanca completa y se realiza una hemitiroidectomía, por existir lesión inciso contusa en polo inferior de lóbulo tiroideo, que no puede repararse, y que llega a cara posterior. Se verifica sección completa del recurrente izquierdo e integridad esofágica. Tras cirugía se transfunden 4 unidades de concentrado de hematíes sin necesidad de drogas vasoactivas. Posteriormente se mantuvo estable aunque su evolución fue tórpida. Tras la extubación presentó una plejía del miembro inferior derecho (MID) y una paresia del miembro inferior izquierdo (MI), así como reflejos exaltados. Fue valorada por neurología, objetivando exploración compatible con mielopatía asimétrica a nivel torácico alto, solicitando resonancia magnética urgente (RM). Ésta identificó foco contusivo intramedular C6-C7 con edema, sin evidencia de hemorragia y un dudoso fragmento discal en la vertiente derecha del canal en el espacios superior al foco contusivo, C5-C6.

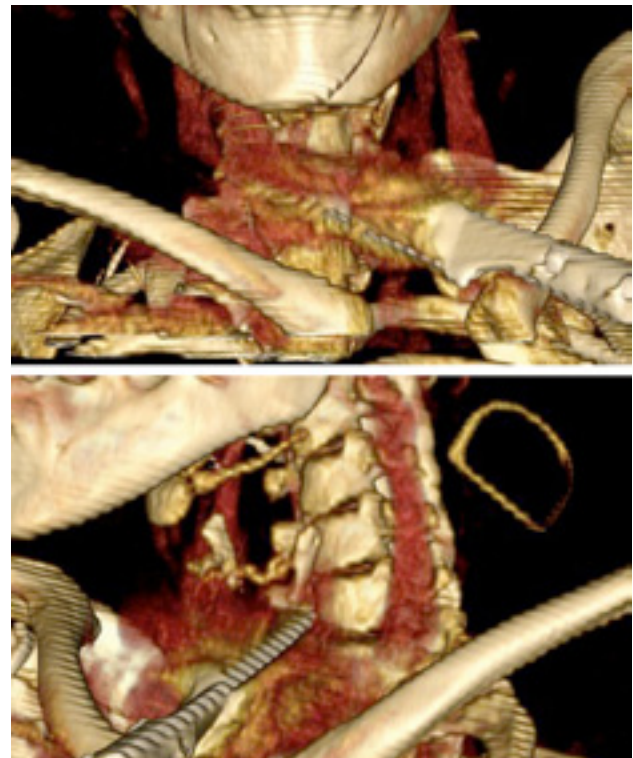


Figura 2.

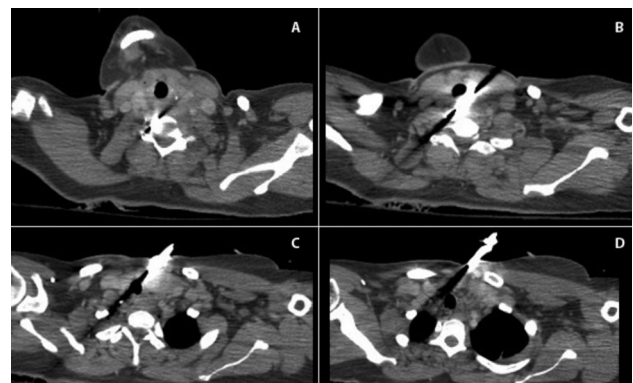


Figura 3.

Correspondencia

Noelia Muñoz Fernández
Viver, 25. Esc. 4, 6º B
46020 Valencia
E-mail: noeliamufer@gmail.com