

Rinolito yatrogénico: causa infrecuente de rinosinusitis

Iatrogenic rhinolith: an unusual cause of rhinosinusitis.

Introducción

Los rinolitos se producen como resultado de la calcificación de un cuerpo extraño. En adultos pueden aparecer por yatrogenia en intervenciones quirúrgicas.

Cursan con obstrucción nasal y rinorrea unilateral mucopurulenta o serosanguinolenta.

Caso Clínico

Varón de 78 años con antecedentes de cirugía endonasal por poliposis nasosinusal en dos ocasiones hace 20 años.

Remitido a nuestro centro por obstrucción nasal derecha y rinorrea sanguinolenta de larga evolución.

La endoscopia nasal mostró una unciforme polipoidea, pólipos en meato medio, rinorrea sanguinolenta y un cuerpo extraño que emergiendo desde la cola del cornete inferior impactaba en la pared posterior del cavum (Fig. 1), siendo imposible su manipulación.

En la Tomografía Axial Computerizada (Fig. 2) se apreció una ocupación del seno maxilar derecho con esclerosis de sus márgenes óseos, defecto óseo en la pared medial, y la presencia de un tubo calcificado que iba de seno maxilar a fosa nasal, enclavándose en la pared posterior del cavum.

Intervenido quirúrgicamente mediante cirugía endoscópica se realizó una unciformectomía, etmoidectomía anterior, meatotomía media y meatotomía inferior, consiguiéndose la extracción de un tubo de drenaje totalmente calcificado, que desde el seno maxilar a través del cornete inferior alcanzaba la pared posterior del cavum, donde estaba enclavado, produciendo un decúbito (Fig. 3), que desapareció a los 10 días de la cirugía.

Conclusión

Aunque sea poco frecuente, ante clínica de rinosinusitis crónica unilateral en un paciente con antecedentes de intervención nasal previa, hay que descartar la presencia de un cuerpo extraño.

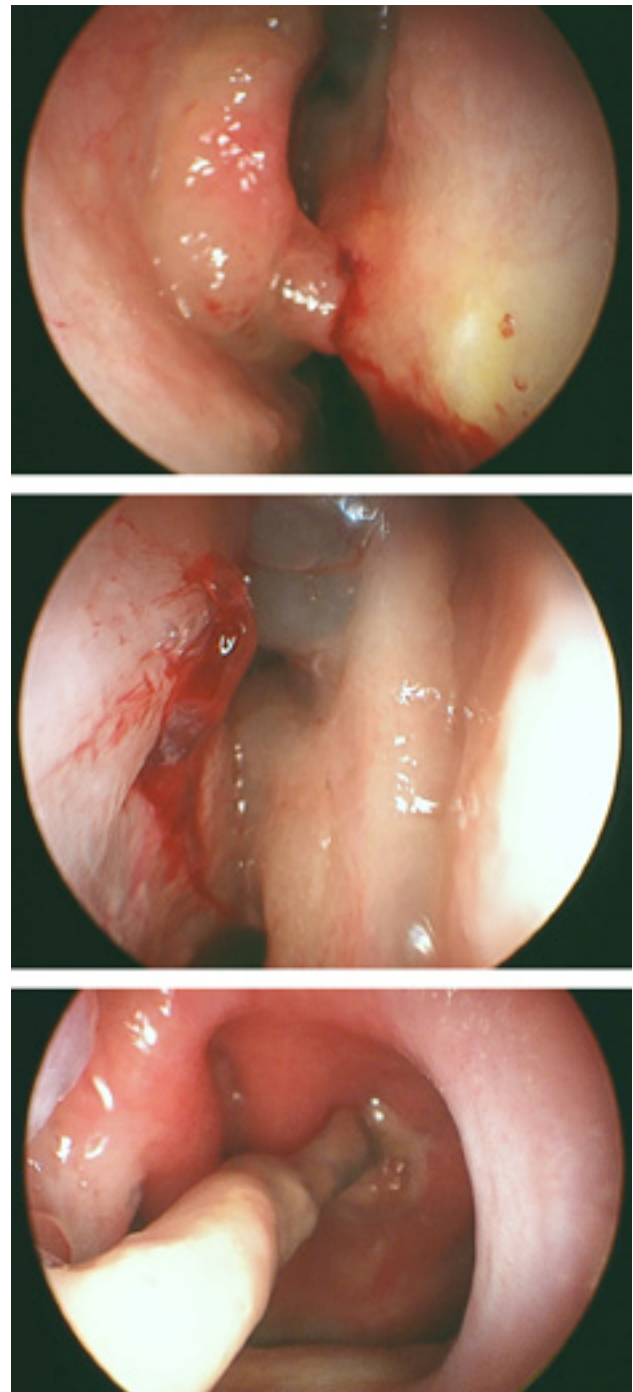


Figura 1.

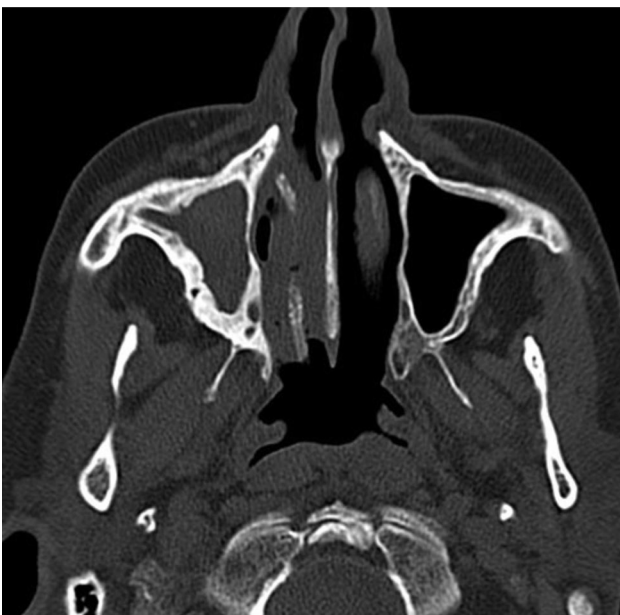
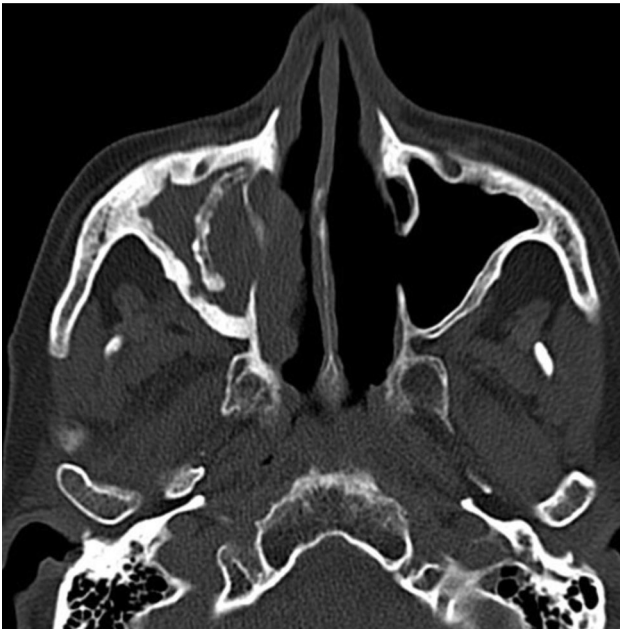
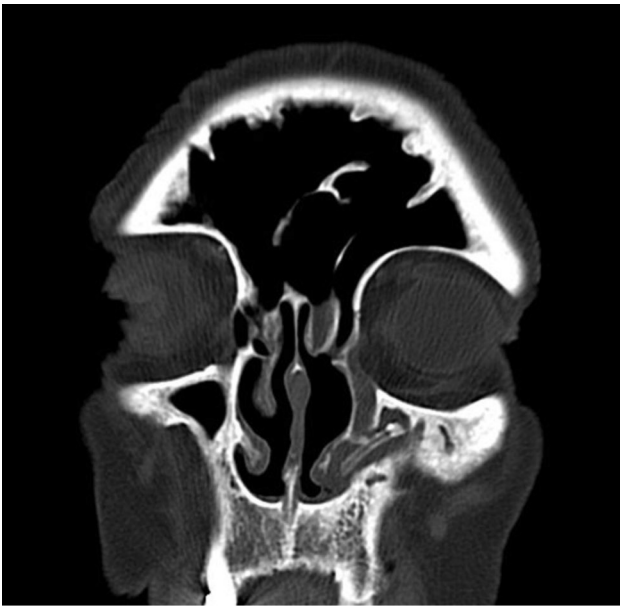Figura 2.

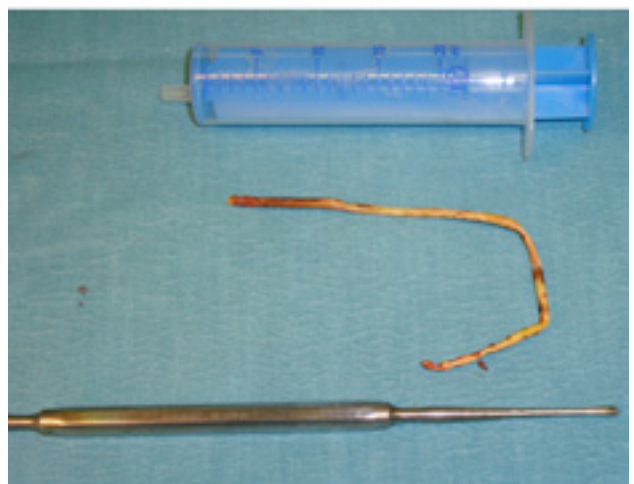
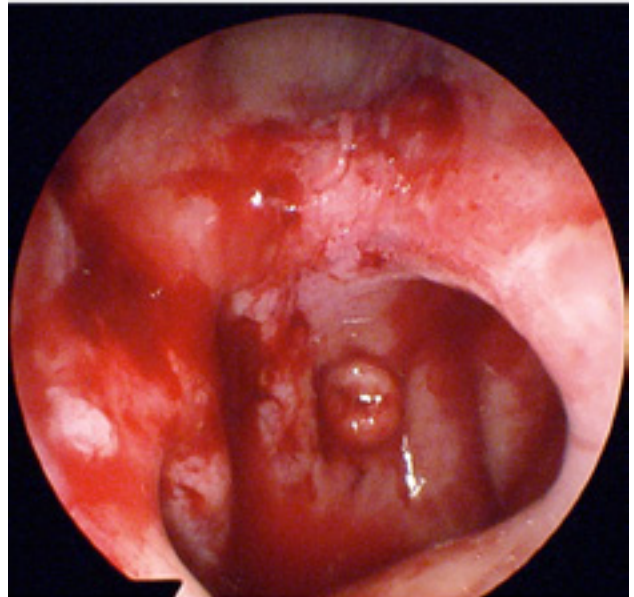
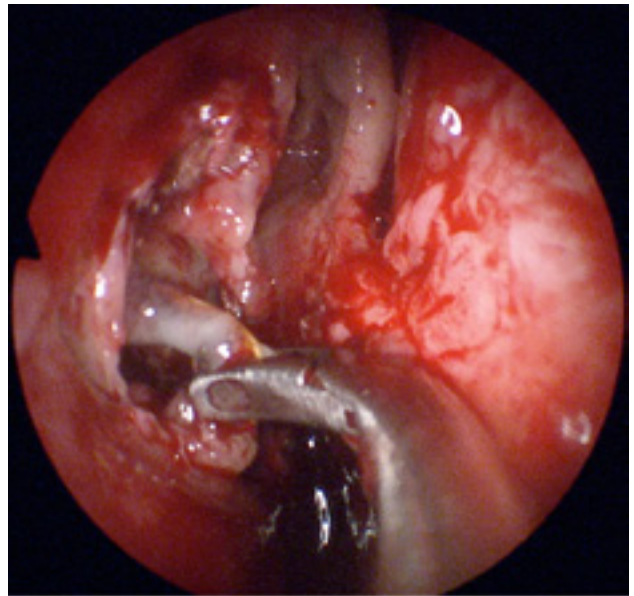


Figura 3.

Correspondencia

Dra. Yolanda Escamilla Carpintero
Poliol, 1
08192 Sant Quirze Del Valles. Barcelona