

Lipoma yugal gigante

Giant jugal lipoma.

Paciente varón de 84 años, fumador importante y EPOC, que acude por tumoración indolora oral de varios años de evolución, que interfiere en el habla y masticación.

Exploración: Tumoración polipoidea de 4 cm, sonrosada, de superficie lisa, y consistencia blanda y elástica, pediculada a mucosa yugal izquierda próxima a encía inferior (Fig. 1).

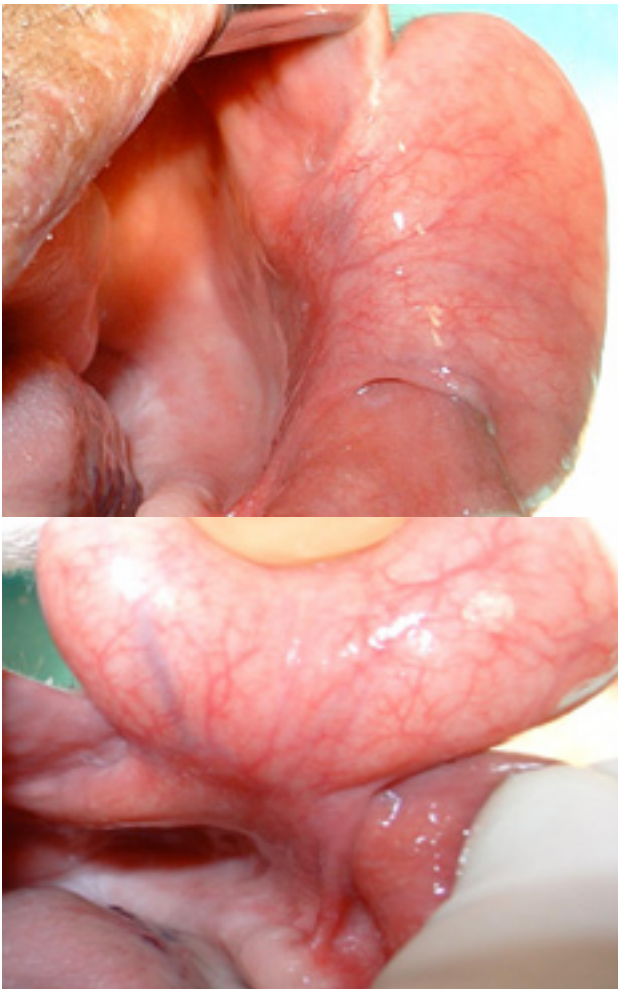


Figura 1

Se extirpa la lesión bajo anestesia local (Fig. 2), y se remite a estudio anatomopatológico, resultando lipoma (Fig. 3).

Los lipomas son las neoplasias mesenquimales benignas más frecuentes, pero raramente afectan la cavidad oral (1- 4%), predominando en la mucosa de mejilla, suelo de boca, lengua y paladar. Su etiopatogenia es incierta, aunque se sugiere causas como: traumatismo crónico, alteración hormonal y hereditaria.

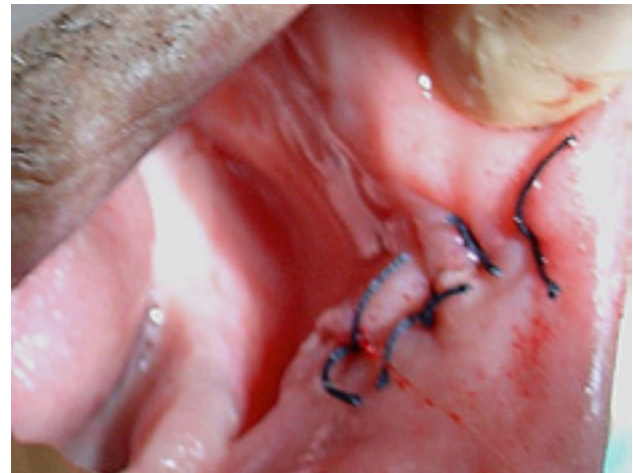

Figura 2

Pueden ser pedunculados o sésiles, únicos o múltiples (neurofibromatosis, síndrome de Gardner, lipomatosis), bien circunscritos por una fina cápsula fibrosa y recubiertos por mucosa normal, dejando visualizar los vasos superficiales. Crecen lentamente, pero raramente exceden 25 mm de diámetro. Ocurren en ambos sexos, desde los 6 meses hasta edades avanzadas, donde alcanza gran tamaño, dependiendo de su localización.

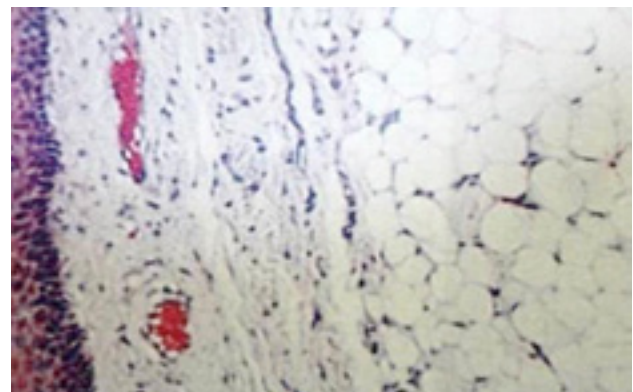


Figura 3

Suelen ser asintomáticos o interfieren en el habla o masticación, siendo su diagnóstico clínico e histopatológico, y su tratamiento la exéresis quirúrgica sin recurrencia.

Correspondencia

Dra. Elena Sánchez Legaza
Obispo Hurtado, 17 - 4º A
18004 Granada
E-mail: manpro1910@hotmail.com