

# Leishmaniasis laríngea monocordal: Diagnóstico, tratamiento y evolución. A propósito de un caso

Unilateral Vocal Fold Leishmaniasis: Diagnosis, Treatment and Evolution. A Propose of a case.

## RESUMEN

La leishmaniasis mucosa del tracto aéreo-digestivo superior se presenta con relativa frecuencia en Suramérica y Centroamérica como lesión secundaria a la forma cutánea causada por *L. braziliensis*, mientras que en Europa se trata de una infección poco frecuente, siendo la localización laríngea aislada excepcional. En Europa la leishmaniasis mucosa es causada más frecuentemente por *L. infantum*<sup>1,2</sup>, una variante de *L. donovani* que produce lesiones cutáneomucosas considerada endémica del área mediterránea, sobre todo del sur de España<sup>3</sup>.

Presentamos un caso de leishmaniasis laríngea aislada tratado con antimonio de meglumina (Glucantime®) y evolución satisfactoria tras un año de revisión.

## PALABRAS CLAVE:

Leishmaniasis. Laringe. Cuerda vocal.

## SUMMARY

*Mucous leishmaniasis of superior respiratory airways is more often in South America and Central America as a secondary lesion to the cutaneous form caused by L. braziliensis, whereas in Europe it is a rare infection little, being the exceptional isolated laryngeal location, the mucous leishmaniasis is caused by L. infantum, a variant of L. donovani that produces skin and mucous forms, and that is considered endemic of the Mediterranean area, mainly of the south of Spain.*

*We present a case of isolated laryngeal leishmaniasis treated by meglumine antimoniate (Glucantime®) and good clinical evolution in one-year follow up.*

## KEY WORDS:

*Leishmaniasis. Larynx. Vocal fold.*

## Caso Clínico

Varón de 76 años con AP de alergia a la penicilina, EPOC en tratamiento con corticoides tópicos, operado de colesteatoma de oído izquierdo y cataratas de ambos ojos, exfumador hace 8 años de 40 cigarrillos/día durante 36 años, que presenta disfonía de siete meses de evolución, y que no responde a tratamiento médico. La nasofibrolaringoscopia muestra una lesión de aspecto "tumoral" en el tercio posterior y medio de la cuerda vocal izquierda con movilidad conservada. Se realiza biopsia mediante microcirugía endolaríngea con diagnóstico anatomopatológico de tejido de granulación. Se remite muestra de biopsia para estudio microbiológico, siendo los cultivos de bacterias, hongos y micobacterias negativos. El examen directo de la biopsia con tinción de hematoxilina-eosina evidencia amastigotes de *Leishmania* spp. (Fig. 1A y 1B) permite el diagnóstico. El resto de la biopsia se cultivó en "Minimum Essential Medium" suplementado con 20% de suero fetal bovino, y muestra promastigotes de *Leishmania* 5 días más tarde. El análisis isoenzimático del parásito por la técnica de electroforesis de isoenzimas en gel de almidón 4 identificó la especie como *Leishmania infantum* zimodemo MON-24 (Gr-5).

La serología para detección de anticuerpos de *Leishmania* (< 1/30) y virus de la inmunodeficiencia humana (VIH) fueron negativos, el estudio de inmunidad humo-

ral y celular, y el recuento periférico de linfocitos CD3+, CD4+ y CD8+, estaban dentro de la normalidad. El aspirado de médula ósea no muestra parasitación por *Leishmania*. El paciente se diagnostica de leishmaniasis laríngea aislada y se trata con antimonio de meglumina (Glucantime®) 850 mg/día durante 28 días. Una nueva fibroscopia realizada 3 meses después del tratamiento no muestra recidiva (Fig. 2).

## Discusión

La leishmaniasis mucosa puede ser la localización primaria o secundaria de la infección parasitaria. La primaria se produce por la inoculación directa de especies autóctonas de *Leishmania* en la mucosa del tracto aéreo digestivo, pero esta situación parece poco probable para la localización laríngea aislada, por ello la hipótesis, es que sea debida a la reactivación de una lesión primaria cutánea antigua, bien causada por especies autóctonas de *L. infantum*, o por *L. trópica* en pacientes con antecedentes de viajes a regiones tropicales. Existen diferentes situaciones que pueden favorecer esta reactivación, bien comprometiendo la inmunidad sistémica, como la infección por VIH<sup>5</sup>, o alterando la inmunidad local de la mucosa laríngea, como los tratamientos prolongados con esteroides inhalados<sup>6</sup> o el abuso crónico del alcohol<sup>7</sup>.

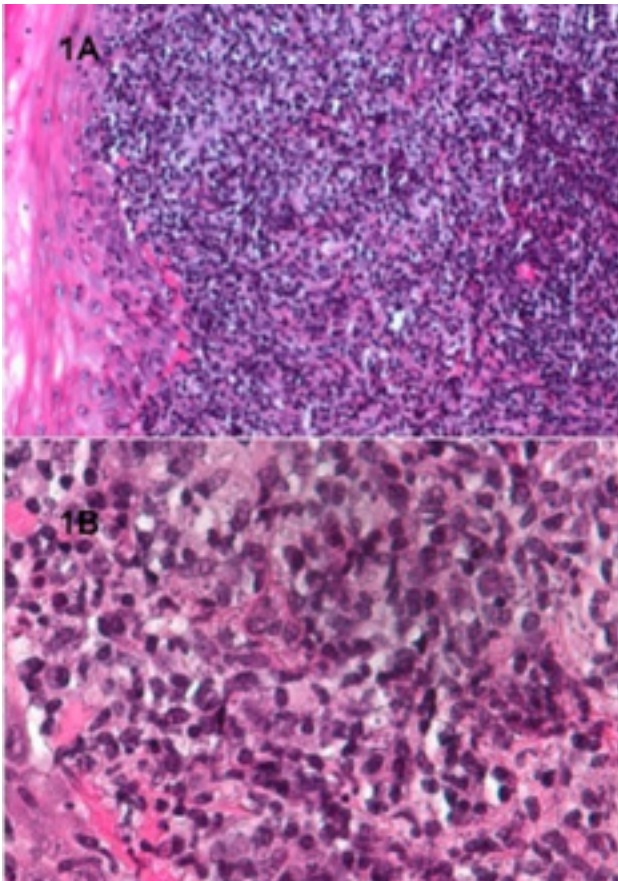


Figura 1A y 1B: Examen directo de la biopsia con tinción de hematoxilina-eosina donde se evidencian amastigotes de *Leishmania* x 20 (1A) y x 80 aumentos (1B).

En España, los perros y otros cánidos salvajes constituyen el reservorio de la enfermedad. El vector de transmisión de los perros al ser humano es la hembra de una mosca hematófaga del género *Phlebotomus ssp.*

El diagnóstico diferencial de la leishmaniasis laríngea aislada debe realizarse con el cáncer de laringe, la tuberculosis laríngea, y otros procesos inflamatorios crónicos como la histoplasmosis. Para esclarecer el diagnóstico, la prueba que mayor rendimiento ofrece es la realización de biopsias mucosas por laringoscopia indirecta. La visualización directa de las formas amastigotas de la leishmania en el interior de los macrófagos con la tinción de Giemsa o con hematoxilina-eosina permiten el diagnóstico de certeza. La biopsia de médula ósea o la punción-biopsia del bazo para realizar el cultivo del parásito en medios específicos se reserva para formas diseminadas con afectación visceral, pero no resulta útil en las formas de leishmaniasis laríngeas aisladas en pacientes inmunocompetentes.

El tratamiento médico para la leishmaniasis mucosa consiste en la administración de compuestos antimoniales pentavalentes, como el antimonio de meglumina (Glucantime®) o el estibogluconato sódico (Pentostam®), obteniendo un resultado satisfactorio en la mayoría de los casos. Otros tratamientos alternativos utilizados con éxito son la Amfotericina liposomal B<sup>6</sup> o Amfotericina B gamma-interferón<sup>8</sup>. El tratamiento con cirugía también ha sido descrito como una opción válida asociada al tratamiento médico en las formas más resistentes<sup>9</sup>.

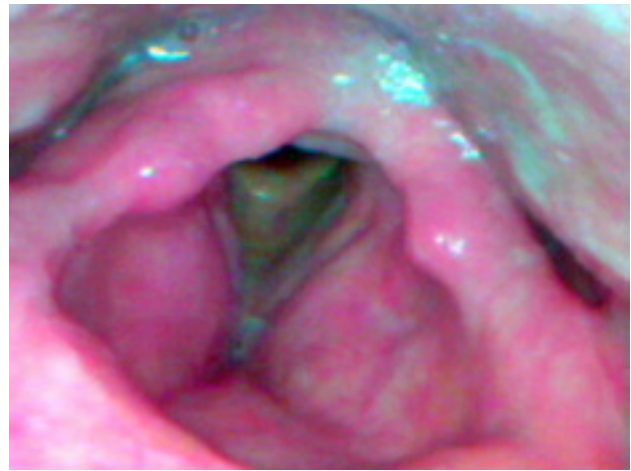

Figura 2: Nasofibroscopia de revisión a los tres meses de finalización del tratamiento, sin signos de recidiva.

## Bibliografía

1. Pratlong F, Dedet JP, Marty P, Portus M, Deniau M, Dereure J, Abranches P, Reynes J, Martini A, Lefebvre M, et al.: Leishmania-human immunodeficiency virus coinfection in the mediterranean basin: Isoenzymatic characterization of 100 isolates of the leishmania infantum complex. *J Infect Dis* 1995;172:323-326.
2. Zaitoun AM, Mady SM: Leishmaniasis of the larynx. *Histopathology* 1995;26:79-81.
3. Bofill D: Las leishmaniasis. *Med Integral* 1985;8:337-344.
4. Borzoni F, Gradoni L, Gramiccia M, Maccioni A, Valdes E, Loddo S: A case of lingual and palatine localization of a viscerotropic leishmania infantum zymodeme in sardinia, italy. *Trop Med Parasitol* 1991;42:193-194.
5. Canovas DL, Carbonell J, Torres J, Altes J, Buades J: Laryngeal leishmaniasis as initial opportunistic disease in hiv infection. *J Laryngol Otol* 1994;108:1089-1092.
6. Grant A, Spraggs PD, Grant HR, Bryceson AD: Laryngeal leishmaniasis. *J Laryngol Otol* 1994;108:1086-1088.
7. Ferlito A, Pesavento G, Visona A, Recher G, Meli S, Bevilacqua P: Leishmaniasis donovani presenting as an isolated lesion in the larynx. *ORL J Otorhinolaryngol Relat Spec* 1986;48:243-248.
8. Melby PC, Kreutzer RD, McMahon-Pratt D, Gam AA, Neva FA: Cutaneous leishmaniasis: Review of 59 cases seen at the national institutes of health. *Clin Infect Dis* 1992;15:924-937.
9. Navarro Cunchillos M, Villanueva Marcos JL, Torre-Cisneros J, Ostos Aumente P, Lopez-Rubio F, Lopez Villarejo P: Isolated laryngeal leishmaniasis in an immunocompetent patient: Successful treatment with surgery. *J Laryngol Otol* 1994;108:249-251.

## Correspondencia

Dr. Ramón Terré Falcón  
Servicio de ORL.  
Hospital de Barbastro.  
Carretera Nacional 240, s/n.  
22300 Barbastro (Huesca)