

# Cuerpos extraños en vía aérea

## Foreign Bodies in the Airway

### RESUMEN

**Introducción y Objetivos:** La ingesta de cuerpos extraños es uno de los motivos de consulta más frecuentes en el área otorrinolaringológica, se estima que en Europa la mortalidad por asfixia es 1 por cada 100.000 habitantes y son las edades extremas las más afectadas. En las vías aéreas superiores podemos encontrar diferentes tipos de cuerpos extraños vivos o inertes y de diferentes clases y materiales los cuales pueden producir mayor o menor repercusión local. En este estudio analizamos aquellos casos de pacientes que acudieron por presentar cuerpos extraños en la vía aérea superior y requirieron extracción quirúrgica.

**Métodos:** Revisión retrospectiva (enero 2004/Diciembre 2011) incluyendo pacientes pediátricos y adultos que ameritaron revisión quirúrgica.

**Resultados:** 26 pacientes, 19 varones (73%) y 7 mujeres (27%). Los menores de 10 años (10 = 38,4%) fueron el grupo más afectado, seguido de los mayores de 50 años (7 = 26%). Según la localización anatómica, 18 (69%) se encontraban en la faringe, de estos 9 (50%) en hipofaringe (seno piriforme), 5 (19%) en fosa nasal y 3 (11%) en laringe. El cuerpo extraño más frecuente fue la espina de pescado en 9 casos (50%).

**Conclusiones:** Las edades extremas de la vida son un factor de riesgo para esta patología, los pacientes pediátricos y ancianos conllevan a mayor dificultad y riesgo exploratorio. En cuanto a los resultados, el seno piriforme fue el área más afectada y la espina de pescado fue el objeto más frecuentemente encontrado. Los cuerpos extraños en vías aéreas altas suelen requerir consulta por especialista ORL y en menor cantidad de casos resolución quirúrgica.

### PALABRAS CLAVE:

Cuerpo extraño, vía aérea, cirugía.

### SUMMARY

**Introduction and Objectives:** The ingestion of foreign bodies is one of the most frequent reasons for consultation in the ENT area, it is estimated that in Europe asphyxia mortality is 1 per 100,000 habitants and extreme ages are the most affected. In the upper airways can find different types of live or inert foreign bodies and different types and materials which can produce more or less local impact. We analyzed the cases of patients who came to present foreign bodies in the upper airway and required surgical removal.

**Methods:** Retrospective review (January 2004/December 2011) including pediatric and adult patients who merited surgical revision.

**Results:** 26 patients, 19 men (73%) and 7 women (27%). All children under 10 years (10 = 38.4%) were the most affected, followed by those over 50 years (7 = 26%). According to the anatomic location, 18 (69%) were in the pharynx, of these 9 (50%) in hypopharynx (pyriform sinus), 5 (19%) in nostril and 3 (11%) in the larynx. The foreign body was the most common fish bone in 9 cases (50%).

**Conclusions:** The extreme ages of life represent a risk for this disease, pediatric and elderly patients lead to greater difficulty and exploration risk. As for the results, the pyriform sinus was the most affected area and fishbone was found more frequently in order. Foreign bodies in upper airway often require consultation by ENT specialist and fewer cases surgical resolution.

### KEY WORDS:

Foreign Body, Airway, Surgery.

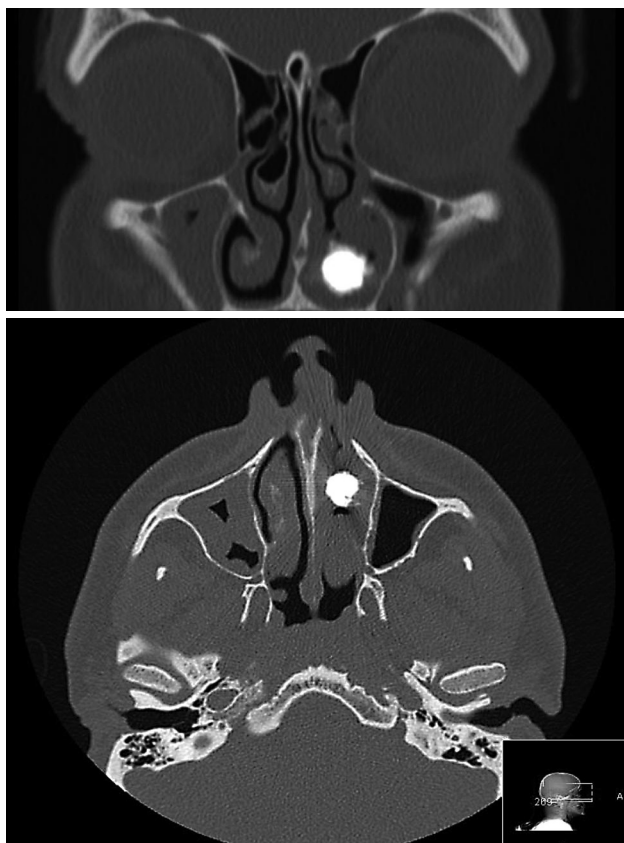
## Introducción

La vía aérea superior en el ser humano representa un factor vital para la vida del mismo. Y dada su situación espacial podemos apreciar como esta favorece la introducción y enclavamiento accidental de diversos cuerpos extraños en las cavidades que lo componen (Nariz, Faringe y Laringe), haciendo que sean uno de los motivos de consulta más frecuentes en la consulta otorrinolaringológica.

Epidemiológicamente se estima que en Europa la mortalidad por asfixia es 1 por cada 100.000 habitantes<sup>1</sup>, los pacientes más afectados suelen pertenecer a grupos en edades extremas de la vida niños y ancianos, es así como podemos apreciar el importante impacto socio-sanitario

que representan los cuerpos extraños en la vía aérea. Un meta análisis presentado recientemente por *Foltran Et al.*<sup>2</sup> Reporta que aproximadamente un 20% de los niños de 0 a 3 años habrá sufrido un episodio de inserción o ingesta de cuerpo extraño en la vía aérea. Igualmente debemos tener especial atención en pacientes con alteraciones neurológicas como demencia, trastornos de la deglución, retraso psicomotor y psiquiátricos ya que estos también representan un grupo de riesgo para la introducción de cuerpos extraños.

En cuanto al mecanismo por el cual estos cuerpos llegan a la vía aérea suelen estar relacionados a episodios de aspiración o inhalación violenta y súbita a través de la boca o la nariz<sup>1</sup>. En las vías aéreas superiores podemos encontrar diferentes tipos de cuerpos extraños vivos o inertes y de



Figuras 1 y 2: Rinolito en fosa nasal izquierda, que amerita revisión endoscópica para su extracción.

diferentes clases y materiales, como baterías, botones, papel, espinas de pescado, prótesis dentales, huesos de pollo, cordeiro u otros animales, etc. Los cuerpos extraños inertes pueden producir mayor o menor repercusión o complicaciones locales debido a su forma, consistencia, aristas, materiales y químicos corrosivos asociados, entre otras características<sup>1</sup>, ya que de esto dependerá el abordaje y las posibles lesiones asociadas o secuelas. *Arjan Et al.* Quienes utilizaron la base de datos de la SUSY Safe Project (DG SANCO) la cual agrupa estudios sobre cuerpos extraños en vía aérea digestiva en niños de 0 a 14 años, reportaron alrededor de 2744 (26%) de cuerpos extraños de origen alimenticio en la vía aérea digestiva, en su estudio 885 (32%) de los casos correspondieron a huesos, 613 (22%) a Nueces y el resto a otro tipo de cuerpos extraños de origen alimentario, es importante agregar que de los 176 casos en los que ocurrieron complicaciones 74 (42%) de estos eran por nueces y solo 12 (7%) fueron por huesos<sup>3</sup>. *Ivo Slapak Et al.* Quienes también trabajaron con esta misma base de datos estudiando la incidencia y daños causados por cuerpos extraños no alimenticios reportando un total de 7820 (74%) casos, siendo destacable que el 65% de los casos se produjo en niños mayores de 3 años, y 2239 (30%) de los casos fueron bajo supervisión de algún adulto<sup>4</sup>. Es fundamental por lo tanto una correcta anamnesis, indagar sobre naturaleza o tipo de cuerpo extraño, tiempo desde que se introdujo en la vía aérea, síntomas asociados, así como también interrogar a posibles testigos, especialmente en el caso de niños o pacientes con alguna limitación neurológica.

La sintomatología que suelen referir los pacientes afectados puede ser muy diversa, y obedece a la localización anatómica del cuerpo extraño. En fosas nasales el paciente puede presentar insuficiencia respiratoria, rinorrea, olor

fétido en la fosa nasal afectada, obstrucción nasal, ruidos secundarios a la turbulencia aérea<sup>5</sup>. En farínge variará según la localización anatómica. A nivel de nasofarínge, podremos encontrar obstrucción nasal, rinorrea unilateral que puede ser purulenta y fétida, epistaxis, dolor e irradiación auricular. A nivel orofarínge, el paciente puede referir disfagia, sialorrea, signos de sangrado en la zona afecta, insuficiencia respiratoria y en caso de cuerpos extraños voluminosos, otalgia refleja u otros tipos de dolor irradiado. A nivel de hipofarínge podría presentar sialorrea, odinodisfagia, disfonía, disnea o irradiación auricular<sup>6</sup> la cual nos puede hacer pensar también en la existencia de cuerpos extraños a este nivel. Y a nivel Larínge, suele evidenciarse disnea, estridor y dolor. Sin embargo no es inusual la ausencia parcial o total de síntomas<sup>7</sup>.

Por esto es de vital importancia una correcta exploración de la esfera ORL, la cual debe cumplir una metodología sistemática explorando de forma indirecta y directa las posibles áreas afectadas. Para ello podemos utilizar métodos clásicos como el uso del espejillo de Brunnings o instrumentos más sofisticados como el equipo de nasofibroendoscopia, ópticas de visualización y videoendoscopia. En cuanto a las pruebas de imagen será importante conocer la naturaleza del objeto para valorar su posible utilidad<sup>8</sup>.

Estudios como la Rx o el TAC pueden aportar datos de interés (Neumomediastino, enfisema retrofarínge, incrustación en mucosa), pero no debemos olvidar que un estudio radiológico normal no descarta la presencia de cuerpos extraños en la vía aérea. El TC será de mayor importancia especialmente en objetos radio opacos enclavados en el tejido submucoso o muscular y que serán de difícil o imposible visualización con una exploración endoscópica ORL.

En cuanto a las complicaciones pueden ir desde el edema larínge, laceraciones, neumomediastino, enfisema retrofarínge, infecciones, abscesos parafarínge, algunos estudios refieren hasta un 15% de complicaciones, las cuales van a depender de la naturaleza de los mismos, siendo los granos o nueces los más asociados a complicaciones debido a que en ambientes húmedos tienden a aumentar de tamaño y en cuanto a cuerpos extraños inertes son las baterías por su composición química las que suelen generar mayor número de complicaciones, ya que degeneran la mucosa, cartílago o capas musculares. Este espectro de complicaciones podría estar asociado al retraso en el diagnóstico de este patología, *Foltram Et al.* Reporta hasta un 40% de casos donde el diagnóstico se retrasó más de 24 horas, y *Rodriguez Et al.* En estudio en pacientes pediátricos reporto que solo un 15% de los casos habían sido correctamente diagnosticados en los primeros 7 días, esto debido a que los pediatras que valoraron aproximadamente el 80% de estos casos asociaban dicha sintomatología a otros tipos de patología como asma, laringitis o neumonía a la sintomatología presente.

## Materiales y métodos

Se realizó un revisión retrospectiva de historias clínicas en el periodo comprendido desde Enero de 2004 a diciembre de 2011, de pacientes que acudieron a la consulta de urgencias al servicio de Otorrinolaringología del Complejo Hospitalario Universitario de Vigo por presentar cuerpo extraño en vía aérea diagnosticado por ORL y que requirieron sedación o anestesia general para revisión de la vía aérea y extracción del mismo.

Todos aquellos pacientes se estudiaron de forma minuciosa cumpliendo los siguientes pasos:

- Anamnesis (Tipo de cuerpo extraño, tiempo desde el inicio, sintomatología asociada, etc)
- Exploración ORL general directa e indirecta (cavidad nasal, faringe y laringe).
- Nasofibrolaringoscopia.
- Exploración con óptica rígida.
- Estudios de imagen (Rx, TC). (Aquellos que ameritaran).

En aquellos en que no fue posible la extracción en el área de consultas y precisaron revisión bajo sedación u anestesia general se aplicaron las distintas técnicas descritas para la evaluación de dichas áreas y la extracción del correspondiente cuerpo extraño:

- Cuerpo extraño en fosa nasal o nasofaringe: Exploración endoscópica. (Óptica rígida de Hopkins).
- Cuerpo extraño en orofaringe: Exploración con abrebecas de Russell Davis.
- Cuerpo extraño en Hipofaringe o laringe: técnica de microcirugía laríngea de Kleinssaser.

Dichos pacientes permanecieron ingresados en el servicio durante un periodo mínimo de 24 a 48 para recibir tratamiento analgésico y antibiótico intravenoso y permanecer bajo observación médica, egresando todos ellos al presentar evidente mejoría clínica<sup>9</sup>.

## Resultados

Encontramos un total de 26 pacientes, de los cuales 19 (73%) fueron varones y 7 (27%) fueron mujeres. En cuanto a la distribución por grupo etario, el grupo de edad más afectado está representado por los pacientes menores de 10 años, con un total de 10 pacientes (38,4%) y en segundo lugar de frecuencia se encuentran los pacientes mayores de 50 años un total de 9 (34,6%). (Tabla I).

Tabla I. Distribución por grupo etario y sexo.

EDAD	MASCULINO	FEMENINO
0 - 10 años	7	3
21 - 30 años	1	1
31 - 40 años	5	1
41 - 50 años	2	0
51 - 60 años	1	1
61 - 70 años	1	0
71 - 80 años	2	1
<b>TOTAL</b>	<b>19</b>	<b>7</b>

En cuanto a la localización anatómica, la más frecuente fue el área faríngea con 18 de 26 casos (69%), estos se encontraban distribuidos de la siguiente manera: 9 objetos (50%) a nivel hipofaríngeo (localizados en seno piriforme), 7 objetos (24%) en orofaringe, 5 objetos (19%) en el área nasal, 3 (11%) de los casos en el área de la laringe y 2 objetos (8%) en nasofaringe.

En cuanto a la sintomatología asociada a la presencia de cuerpo extraño (Tabla II), en el área nasal, la presencia de rinorrea unilateral fétida o maloliente fue el síntoma predominante, estando presente en el 100% de los

casos (n=5), seguido por la sensación de obstrucción nasal encontrada en 80% de los casos (n=4). A nivel faríngeo el síntoma predominante fue la disfagia presente en 88% (n=16), seguido de odinofagia y sialorrea en 66% de los casos (n=12). A nivel laríngeo la disnea fue el síntoma más frecuente, presente en el 100% (n=3) de los pacientes.

Tabla II. Sintomatología Asociada según el lugar de enclavamiento del cuerpo extraño.

AREA		Personas	Síntomas	%
<b>NARIZ</b>	Rinorrea	5	5	100
	Obstrucción Nasal	5	4	80
	Olor Fétido	5	2	40
	Ruidos por turbulencia aérea	5	1	20
<b>FARINGE</b>	Disfagia	18	16	88
	Odinofagia	18	12	66
	Sialorrea	18	12	66
	Otalgia refleja	18	6	33
	Disnea	18	5*	27
<b>LARINGE</b>	Disnea	3	3	100
	Apnea obstructiva	3	2	66

(\*Estos 5 casos corresponden a 2 pacientes con intento auto lítico y 3 pacientes que ingirieron huesos de animales).

En cuanto al tipo de cuerpo extraño encontrado, las espinas de pescado enclavadas representaron el objeto más frecuentemente encontrado con un total de 9 casos (50%), mientras que 3 casos (17%) correspondieron a huesos enclavados a nivel de la faringe. En la zona nasal, 3 de 5 casos correspondían a rinolitos (60%) y en la zona de la laringe 2 de los correspondieron a juguetes (66%).

Los cuerpos extraños en niños por lo general requirieron sedación debido a la poca colaboración de los mismos. En cuanto a los adultos la localización del cuerpo extraño fue la que determino la necesidad de utilizar anestesia general (Tabla III).

Tabla III. Naturaleza o tipo de cuerpo extraño encontrado.

AREA	TIPO DE CUERPO EXTRAÑO	Personas afectadas	%
<b>FARINGE</b>	Espina de pez	9	50
	Hueso de pollo	2	11,5
	Hueso de cordero	1	5
	Tapón de vino	1	5
<b>NARIZ</b>	Juguetes	3	17
	Gasas	2	11,5
	Rinolitos	3	60
	Dado de parchís	1	20
	Juguetes	1	20
<b>LARINGE</b>	Juguetes	2	66
	Llavero	1	33

En cuanto a las complicaciones presentes en nuestra serie, estuvieron presentes en 2 (7%) pacientes, correspondiente a abscesos parafaríngeos secundarias a espinas de pescado incrustadas, las cuales ameritaron drenaje quirúrgico y hospitalización con cobertura antibiótica.

## Discusión

La presencia o enclavamiento de algún cuerpo extraño en vía aérea superior representa una de las principales consultas en el área de urgencias otorrinolaringológicas en nuestro medio. Es importante destacar que los grupos etarios con mayor riesgo de padecer esta urgencia lo representan las edades extremas de la vida, siendo los pacientes pediátricos y ancianos los más afectados<sup>10</sup>. En niños por su poca colaboración y en aquellos adultos en los cuales el acceso al cuerpo extraño sea dificultoso es recomendable realizar la extracción bajo sedación o anestesia general.

En cuanto a la región anatómica más comúnmente afectada en nuestro estudio fue la faringe con 18 casos (69%) y más específicamente a nivel del seno piriforme donde encontramos 9 casos (50%). El tipo de cuerpo extraño más frecuente hallado a nivel faríngeo fue la espina de pescado, la cual estuvo presente en 9 de los casos (50%), resultado en concordancia con otros estudios como el realizado por *Marcal et al.* donde la espina de pescado represento el 88% de los cuerpos extraños encontrados en esta área<sup>11</sup>, en cuanto a los síntomas, la disfagia fue la más frecuente (16=88%), hallazgo con también en relación con los presentados en distintas series. Cabe señalar que en 2 de los casos se encontraron "gasas" en la vía aérea y ambos casos correspondían a intentos autolíticos inefectivos.

En cuanto al área nasal en 3 (60%) de los casos el cuerpo extraño obedeció a rinolitiasis, los cuales corresponden a cálculos producto del depósito de sales minerales sobre cuerpos extraños<sup>12</sup>. Y en cuanto a la sintomatología la rino-rea estuvo presente en 5 (100%) de los pacientes, resultados concordantes con los descritos por *Kharoubi Et al.*<sup>13</sup>

Al evaluar los resultados referentes al área laríngea estos representaron un total de 3 (11%) pacientes, resultados similares a los obtenidos por *Tahir et al.* En donde la frecuencia de cuerpos extraños laríngeos oscilo entre el 8-10%<sup>14</sup>. Y la disnea fue el síntoma más frecuente estando presente en el 100% de los pacientes. Es importante tomar en cuenta que en condiciones normales el reflejo faríngeo, laríngeo y traqueal y su consecuencia, la tos, son mecanismos eficaces de protección de la vía aérea.

Las complicaciones más frecuentes halladas en relación al enclavamiento de cuerpos extraños en el área faríngea suelen ser el flemón o absceso parafaríngeo, siendo menos frecuente la aparición de cuadros de mediastinitis infecciosa, enfisema y perforación esofágica, en nuestra serie las complicaciones encontradas correspondieron a 2 casos (7%) de absceso parafaríngeo secundarios al enclavamiento de una espina de pescado.

## Conclusiones

La importancia fisiológica de la vía aérea y las implicaciones negativas que puede causar la presencia de cuerpos extraños en la misma hacen necesario llevar a cabo una evaluación organizada y minuciosa en estos pacientes con el fin de evitar complicaciones. En cuanto al manejo de los cuerpos extraños en nuestro servicio de urgencias, gran parte de estos suelen ser retirados en el área de consultas de urgencia, aunque en algunos casos se debe recurrir a la sedación o a la exploración quirúrgica para la extracción de estos. Es por lo tanto importante destacar que dependerá de la sintomatología, la posibilidad de acceso al cuerpo extraño y la repercusión vital que los mismos puedan tener sobre la función respiratoria del individuo los factores que nos guíen en la posible conducta a seguir.

## Conflicto de intereses

Los autores declaran no tener ningún conflicto de intereses.

## Bibliografía

1. G. Zigon. D. Gregori, R. Corradetti, B. Morra. Et al. Child mortality due to suffocation in Europe (1980-1995): a review of official data. *Acta Otorhinolaryngol Ital* (2006;26:154-161)
2. Foltran F., Ballali S., Passali F., Foreign bodies in the airways: a meta-analysis of published papers. *International Journal of Pediatric Otorhinolaryngology* 76S (2012) S12-S19.
3. Arjan B. S., Abdullah M., Yusof A. Food foreign body injuries. . *International Journal of Pediatric Otorhinolaryngology* 76S (2012) S20-S25.
4. Slapak I., Passali F., Gulati A., Non food foreign body injuries. *International Journal of Pediatric Otorhinolaryngology* 76S (2012) S26-S32.
5. Fracois M. Corps étrangers des fosses nasals. Rhinolithiase. EMC (Elsevier Masson, SAS, Paris), Oto-Rhino-Laryngologie, 20-390-A-10, 2010.
6. Malard O., Wagner R., Beauvilian de Mountreuil C. Corps étrangers et perforation du pharynx. EMC (Elsevier Masson, SAS, Paris), Oto-Rhino-Laryngologie, 20-620-A-10, 2008.
7. Le Gac M.-S., Vazel L., Trendel D., Et al. Corps étrangers laryngo-trachéo-bronchiques. EMC (Elsevier Masson, SAS, Paris), Oto-Rhino-Laryngologie
8. Pavan M. Patil, Rajeev Anand. Nasal foreign bodies: A review of management strategies and a clinical scenario presentation. *Craneomaxillofac Trauma Reconstruction* 2011;4:53-58.
9. Rodríguez H., Passali G.C., Gregori D. Management of foreign bodies in the airway and oesophagus. *International Journal of Pediatric Otorhinolaryngology* 76S (2012) S84-S91.
10. D. Passali, M. Lauriello, L. Bellussi. Et al. Foreign body inhalation in children: an update. *Acta Otorhinolaryngol Ital* (2010;30:27-32).
11. Marc al N, et al. Tratamiento de la ingestión de cuerpos extraños ~ en una unidad de urgencias de otorrinolaringología: estudio prospectivo de 204 casos. *Acta Otorrinolaringol Esp.* 2013. <http://dx.doi.org/10.1016/j.otorri.2012.11.005>.
12. Di Girolamo S., Di Girolamo M., Giacomini Pg, Ferraro S., Izzo R. Unusual evolution of a residual dental cyst: a giant ronolith. *Cranio* 2008;26:294-7.
13. Kharoubi S. Revue générale sur les rhinolithiases. *Ann Otolaryngol Chir Cervicofac* 2007;125:11-7.
14. Tahir N., Ramsden WH., Stringer MD.,. Tracheobronchial anatomy and the distribution of onhaled foreign bodies in children. *Eur J Pediatr* 2009;168:289-95.

## Correspondencia

Dr. Carlos Chiesa  
Rúa Pizarro, 36 - 5º A  
36204 Vigo  
E-mail: [chiesaestomba86@gmail.com](mailto:chiesaestomba86@gmail.com)