

Díaz Díaz T\*

Herrero Egea A\*\*

Lahoz Zamarró T\*\*

Blanco Pino C\*

\*MIR MFyC Hospital  
Obispo Polanco Teruel.\*\*FEA ORL Hospital  
Obispo Polanco Teruel.

# Angina de Ludwig. A propósito de dos casos

Ludwig's angina. Two case report.

## RESUMEN

La Angina de Ludwig hace referencia a una forma severa de celulitis y edema de los tejidos del cuello y del suelo de la boca que se extiende rápidamente y cuya principal complicación es la obstrucción de la vía aérea. Por ello, el mantenimiento de la misma, la administración de antibióticos de amplio espectro y el drenaje quirúrgico son las principales medidas para prevenir el fracaso respiratorio.

## PALABRAS CLAVE:

Angina de Ludwig, absceso suelo boca, traqueostomía.

## SUMMARY

*Ludwig's Angina is a form of severe diffuse cellulitis and edema of the soft tissues of the neck and floor of the mouth that spreads rapidly and whose main complication is airway obstruction. For that, airway management, broad spectrum antibiotics and surgical drainage are paramount to prevent respiratory failure.*

## KEY WORDS:

*Ludwig's Angina, submandibular space infections, thyrochostomy.*

## Introducción

La Angina de Ludwig es de una infección bilateral del espacio submandibular, habitualmente de origen dental. Es una celulitis muy agresiva y rápidamente progresiva que suele cursar sin adenopatía pero con potencial compromiso de la vía aérea.

Debido a la rápida progresión del cuadro, se trata de una emergencia médica donde lo más importante es el diagnóstico precoz con mantenimiento de la vía aérea e instauración temprana de tratamiento antibiótico, corticoideo y, en ocasiones, también drenaje y desbridamiento de la zona.

## Casos Clínicos

### CASO CLÍNICO 1

Mujer de 29 años, que consulta por tumefacción submentoniana y submandibular bilateral, muy dolorosa, de 24 horas de evolución, que se acompaña de fiebre de 39°C e intensa odinofagia llegando incluso, en las últimas horas a impedirle la deglución sin obstrucción de vía aérea.

En la exploración orofaríngea y palpación cervical, se aprecia gran tumefacción dura y dolorosa del suelo de la boca y lengua así como de la región submentoniana y submaxilar bilateral (Fig. 1). Asimismo, la paciente presenta intenso dolor del último molar inferior derecho con abundante sialorrea y trimus.

En analítica se objetiva una leucocitosis (18.000) con neutrofilia y PCR>90. En el TAC se observan áreas de hipodensidad anfractuadas irregulares del suelo de la boca del lado derecho compatible con absceso del suelo de la boca y adenitis reactivos. La fibroendoscopia laríngea fue normal.

Se instaura tratamiento con clindamicina, gentamicina, metronidazol y tratamiento corticoideo, siendo necesario el drenaje y desbridamiento del absceso que presentaba la paciente. Con dicho tratamiento la paciente evoluciona

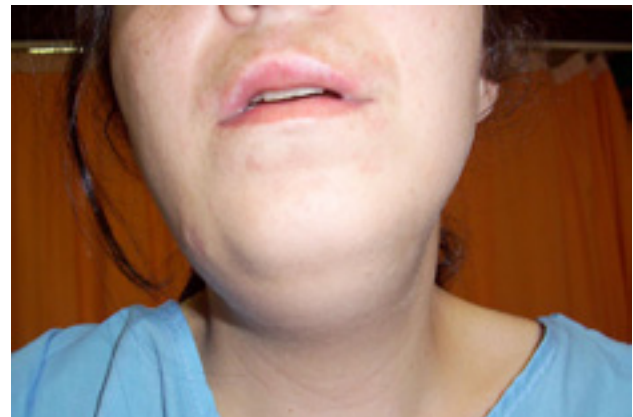

Figura 1: Tumefacción submentoniana y submaxilar bilateral.

favorablemente siendo valorada, tras resolución del proceso por odontólogo quien recomienda extracción del molar causante de la infección.

### CASO CLÍNICO 2

Mujer de 78 años, con colocación de prótesis dental en el último mes, que refiere desde hace 9 días odinofagia y tumefacción cervical que no mejora con tratamiento pautado por MAP asociándose en los últimos días, mayor edema y dificultad respiratoria.

A la exploración física se observa tumefacción cervical e intensa macroglosia que ocupa toda la cavidad oral e impide la exploración faringolaríngea. Adenopatías cervicales bilaterales.

En la analítica presenta leucocitosis (21.000) con neutrofilia. En el TAC se aprecia una infiltración inflamatoria flemonosa extensa que afecta fundamentalmente el suelo de la boca y espacios submandibulares, con extensión hacia la base de la lengua, y protrusión del espacio faríngeo

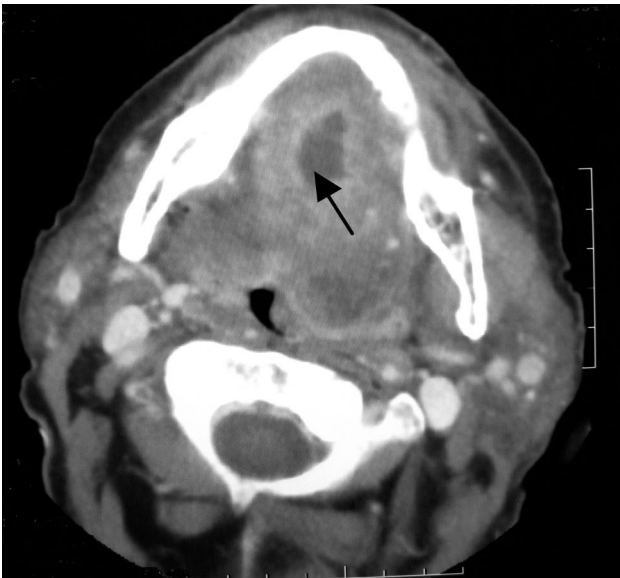


Figura 2: Pequeña colección de unos 2 cm. en suelo de boca con extensión flemonosa al espacio flámígeo anterior y lateral izquierdo.

anterior y lateral izquierdo. Asimismo, se observa un área de hipodensidad anterior, correspondiente a una pequeña colección de unos 2 cm (Fig. 2), cercana a la cara interna y medial de la rama mandibular izquierda con una erosión e irregularidad cortical que sugiere foco de osteítis.

Bajo anestesia general, previa traqueotomía, se realiza apertura y drenaje del absceso lingual por incisión cervical colocando drenaje. Posteriormente, se instaura tratamiento con metronidazol, amoxicilina-clavulánico y gentamicina evolucionando favorablemente pudiendo ser extubada sin incidencias.

## Discusión

Por el término Angina de Ludwig se conoce a la infección de los espacios sublingual y submaxilar, originada comúnmente por la infección del segundo o tercer molar inferior<sup>1,2</sup> que se extiende hacia los espacios faringomaxilares produciendo la obstrucción de la vía aérea y, a través de las fascias cervicales, hacia el mediastino llegando a producir mediastinitis<sup>3</sup>.

Típicamente se trata de una infección polimicrobiana donde está implicada toda la flora de la cavidad bucal<sup>2</sup>, siendo el microorganismo más comúnmente aislado el *Streptococcus viridans*<sup>4,6</sup>, al que en numerosas ocasiones se le añaden los anaerobios orales (*Pesptostreptococcus species*, *Fusobacterium nucleatum*, pigmented *Bacteroides*) y *Actinomyces species*<sup>1,7,8</sup>.

Clínicamente se suele presentar con fiebre, malestar general, odinofagia, sialorrea y disfagia<sup>9</sup>. También pueden presentar voz gangosa o imposibilidad para hablar. El trimus suele estar ausente salvo que exista extensión al espacio parafaríngeo.

A la exploración física se aprecia una induración simétrica, a veces acompañada de crepitación en el área submandibular<sup>9</sup>. El suelo de la boca suele estar elevado, eritematoso y muy sensible a la palpación.

El diagnóstico se basa en la clínica sugestiva apoyada por las pruebas de imágenes, siendo de elección el TAC<sup>10,11</sup> y, reservándose la RMN para la delimitación de la afectación de estructuras vasculares<sup>10</sup>.

El pilar fundamental es el mantenimiento de la vía aérea, siendo necesario en ocasiones, como en nuestro segundo caso, si la infección progresa produciendo estridor, cianosis o asfixia la traqueostomía<sup>12,13</sup>. Posteriormente se instaura antibioterapia empírica de amplio espectro<sup>9,11</sup> y, en numerosas ocasiones también drenaje del absceso.

En cuanto al pronóstico, viene determinado, en parte, por la afectación de la vía aérea habiendo disminuyendo significativamente su mortalidad alrededor del 50% tras la instauración del tratamiento antibiótico y la intervención quirúrgica en los pacientes indicados<sup>3</sup>.

## Bibliografía

1. Boscolo-Rizzo P, Da Mosto MC. Submandibular space infection: a potentially lethal infection. *Int J Infect Dis* 2009; 13:327.
2. Brook I. Microbiology and principles of antimicrobial therapy for head and neck infections. *Infect Dis Clin North Am* 2007; 21:355.
3. Furst IM, Ersil P, Caminiti M. A rare complication of tooth abscess—Ludwig's angina and mediastinitis. *J Can Dent Assoc* 2001; 67:324.
4. Rega AJ, Aziz SR, Ziccardi VB. Microbiology and antibiotic sensitivities of head and neck space infections of odontogenic origin. *J Oral Maxillofac Surg* 2006; 64:1377.
5. Huang TT, Tseng FY, Yeh TH, et al. Factors affecting and bacteriology of deep neck infection: a retrospective study of 128 patients. *Acta Otolaryngol* 2006; 126:396.
6. Parhiscar A, Har-El G. Deep neck abscess: a retrospective review of 210 cases. *Ann Otol Rhinol Laryngol* 2001; 110:430.
7. Patel M, Chettiar TP, Wadee AA. Isolation of *Staphylococcus aureus* and Black-pigmented bacteria indicate a high risk for the development of Ludwig's angina. *Oral Surg Oral Med Oral Pathol Oral Radiol Endod* 2009; 108:667.
8. Brook I. Anaerobic bacteria in upper respiratory tract and other head and neck infections. *Ann Otol Rhinol Laryngol* 2002; 111:430.
9. Reynolds SC, Chow AW. Life-threatening infections of the peripharyngeal and deep fascial spaces of the head and neck. *Infect Dis Clin North Am* 2007; 21:557.
10. Hurley MC, Heran MK. Imaging Studies for head and neck infections. *Infect Dis Clin North Am* 2007; 21:305.
11. Barakate MS, Jensen MJ, Hemli JM, Graham AR. Ludwig's angina: report of a case and review of Management tissues. *Ann Otol Rhinol Laryngol* 2001; 110:453.
12. Vieira F, Allen SM, Stocks RM, Thompson JW. Deep neck infection. *Otolaryngol Clin North Am* 2008; 41:459.
13. Ovassapian A, Tuncbilek M, Weitzel EK, Joshi CW. Airway Management in adult patients with deep neck infections: a case series and review of the literature. *Anesth Analg* 2005; 100:585.

## Correspondencia

Dra. Tania Díaz Díaz  
c/ Agustina de Aragón, 8 - 2º C  
44002 Teruel  
E-mail: tania.diaz.diaz@gmail.com