

Expulsión de implante dental del seno maxilar por aclaramiento mucociliar

Dental implant expulsion of maxillary sinus for mucociliary clearance

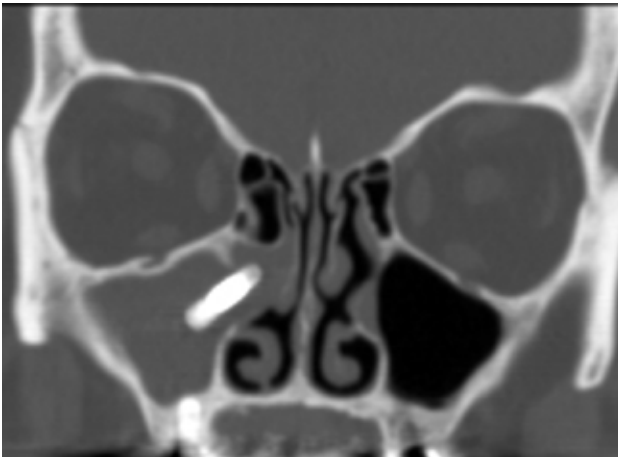


Figura 1

La presencia de cuerpos extraños en el seno maxilar es una entidad clínica muy poco frecuente, éstos se relacionan con la manipulación dentaria iatrogénica, siendo la extracción quirúrgica el tratamiento de elección. El aclaramiento mucociliar tiene como finalidad la limpieza y eliminación de agentes nocivos de las fosas y senos paranasales. Presentamos un caso donde un implante dental migrado al seno maxilar intenta ser eliminado espontáneamente gracias al movimiento mucociliar.

Paciente portadora de un implante dental desde hace más de 10 años en el maxilar superior derecho, acude a las consultas de Otorrinolaringología con clínica compatible de sinusitis maxilar derecha crónica con mala respuesta al tratamiento médico. La fibroscopia nasal objetiva la salida de contenido purulento y edema del meato medio derecho. El TC de senos paranasales, revela una ocupación de seno maxilar derecho y la presencia de un implante dental migrado en el ostium del seno gracias a la acción del transporte mucociliar (Fig. 1).

Se completa la extracción del cuerpo extraño mediante cirugía endoscópica nasosinusal. Realizamos uncinectomía y meatotomía media con extracción del implante nasal (Fig. 2). Tras el acto quirúrgico se objetivó una mejoría del cuadro sinusal, remitiendo su sintomatología hasta la actualidad.

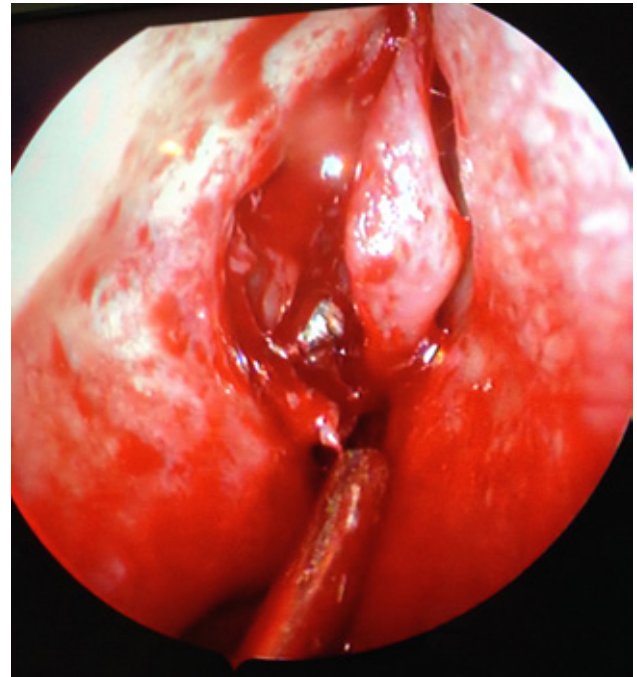


Figura 2

Los senos paranasales producen moco que es arrastrado por la actividad ciliar hacia los ostium de drenaje, que permitirá la limpieza de estos. Lo llamativo de este caso clínico es la capacidad que tiene el transporte mucociliar de realizar la expulsión de cuerpos extraños a través de las vías naturales de drenaje.

Correspondencia

Dr. Sergio Benet Muñoz
Ctra. Gral. del Rosario, N°145
38010 Santa Cruz de Tenerife
E-mail: benetsergio@gmail.com