

Tumor desmoide cervicofacial en edad infantil

Cervicofacial desmoid tumor in childhood

RESUMEN

El tumor desmoide (TD) o fibromatosis agresiva, es una rara neoplasia benigna de los tejidos blandos con un comportamiento local agresivo y gran tendencia a la recurrencia local.

Se presenta el caso de un niño de 11 meses de edad con un tumor desmoide cervicofacial, su diagnóstico, manejo y tratamiento.

PALABRAS CLAVE:

Tumor desmoide. Fibromatosis agresiva.

SUMMARY

Desmoid tumor (DT) or aggressive fibromatosis, is a rare benign neoplasm of the soft tissue with a local aggressive behaviour and local recurrence.

We report a case of an 11-month-old child with a cervicofacial desmoid tumor, its diagnosis, management and treatment.

KEY WORDS:

Desmoid tumor. Aggressive fibromatosis.

Introducción

Los tumores desmoides (TD), también conocidos como fibromatosis agresiva, son un raro grupo de tumores benignos de los tejidos blandos que surgen a partir del tejido conectivo. Se caracterizan por tener un comportamiento localmente agresivo y una gran tendencia a la recurrencia local pero sin capacidad metastásica, siendo su curso clínico variable e impredecible.

Tienen una incidencia anual de entre 0'2 y 0'4 casos por 100.000 habitantes y su afectación a nivel cervical representa entre el 7-15% de todos los casos¹.

Se pueden presentar a cualquier edad, con un pico en la edad adulta a los 30-35 años y alrededor de los 8 años en edad infantil^{2,6}.

Se localizan habitualmente en la región abdominal, concretamente en su pared, aunque pueden desarrollarse en cualquier parte del cuerpo afectando en alrededor del 10% de los casos al área ORL¹.

Aunque su etiología aún se desconoce, se considera multifactorial, incluyendo factores genéticos, hormonales y antecedentes de traumatismo previo. En un 85% de los casos esporádicos se han encontrado mutaciones en el gen CTNNB1 que codifica la beta-catenina, proteína implicada en la adhesión celular dependiente de cadherina-E y componente importante en la transducción de señales intracelulares. También se pueden asociar a otras enfermedades

genéticas, como la Poliposis Adenomatosa Familiar (PAF) en aquellos TD de localización abominal⁷.

Dada la variabilidad en su presentación clínica, localización anatómica y comportamiento biológico, se debe adoptar un manejo individualizado.

Caso Clínico

Describimos el caso de un niño de 11 meses de edad, sin antecedentes médicos relevantes, que acudió a urgencias de nuestro hospital por presentar una tumoración cervical derecha de unos 15 días de evolución, indolora, que había ido aumentando progresivamente de tamaño. Presentaba un buen estado general y no había manifestado los días previos ni en el momento actual clínica infecciosa ni otra sintomatología. A la exploración se palpaba una masa laterocervical derecha de unos 5 cm de diámetro, no dolorosa, dura al tacto y adherida a planos profundos.

En la exploración orofaríngea se observaba un desplazamiento medial de la amígdala palatina derecha con una protusión del hemipaladar blando homolateral, siendo la imagen similar a la de un absceso periamigdalino pero sin signos de infección local. El resto de la exploración resultó dentro de la normalidad.

Se solicitó una TC cervical de urgencia que mostró una tumoración en amígdala palatina derecha de 3 cm de diámetro y otra a nivel retromandibular ipsilateral de 2'5 cm,

ambas con un aspecto relativamente homogéneo e hipodenso y discreto realce periférico originando un moderado compromiso de la vía aérea.

Se decidió realizar en quirófano una biopsia de la tumoración con posterior resultado anatomopatológico de fibromatosis infantil o tumor desmoide,

Se amplió el estudio de la lesión mediante una RM con Gadolinio bajo sedación: (Fig. 1A)

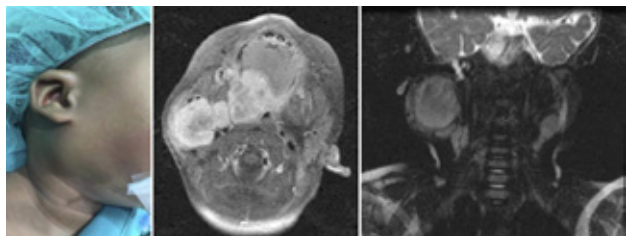


Figura 1A: A la izquierda se observa la tumoración laterocervical que presentaba el paciente. A la derecha (Imágenes axial y coronal de RM): lesión tumoral laterocervical derecha formada por tres nódulos o lobulaciones bien delimitados entre sí y respecto al tejido adyacente, con ocupación del espacio parafaríngeo derecho y retrofaríngeo, desplazando contralateralmente la vía aérea y desplazando la glándula parótida homolateralmente.

Se intervino quirúrgicamente, por una vía combinada transoral y cervical sin poder extirpar de forma completa el tumor por su localización a nivel cervical profundo en íntimo contacto con los grandes vasos y el elevado riesgo de secuelas que ello suponía.

La evolución postoperatoria del paciente cursó sin complicaciones, dándose de alta a los pocos días. (Fig. 1B)

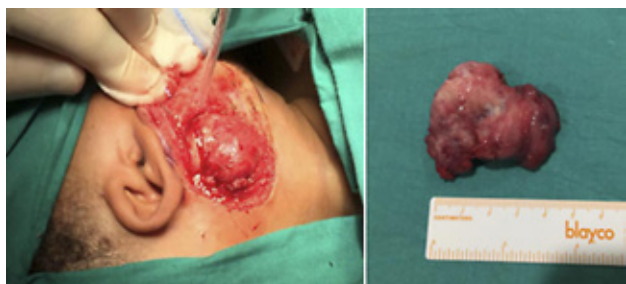

Figura 1B: A la izquierda se observa el nódulo más lateral de la tumoración, de 30 x 25 x 30 mm (APxLLxCC). A la derecha la pieza una vez extirpada.

Después de la cirugía, en la RMN de control un mes después de la cirugía se observaba un resto tumoral en espacio parafaríngeo derecho, anterior al eje yugulocarotídeo, de 25 mm x 24 mm (transversal por longitudinal).

Se inició tratamiento complementario quimioterápico un mes después de la cirugía, administrando en total 28 semanas de tratamiento con dosis totales de Metrotrexate 840 mg/m² y Vinorelbina 560 mg/m².

En la última RMN de control, 6 meses después de la cirugía y aún en tratamiento quimioterápico, se observa un descenso en el tamaño del resto tumoral alcanzando los 7 mm. de diámetro máximo. (Fig. 1C)

En la actualidad, el paciente se encuentra asintomático y la exploración ORL es normal.

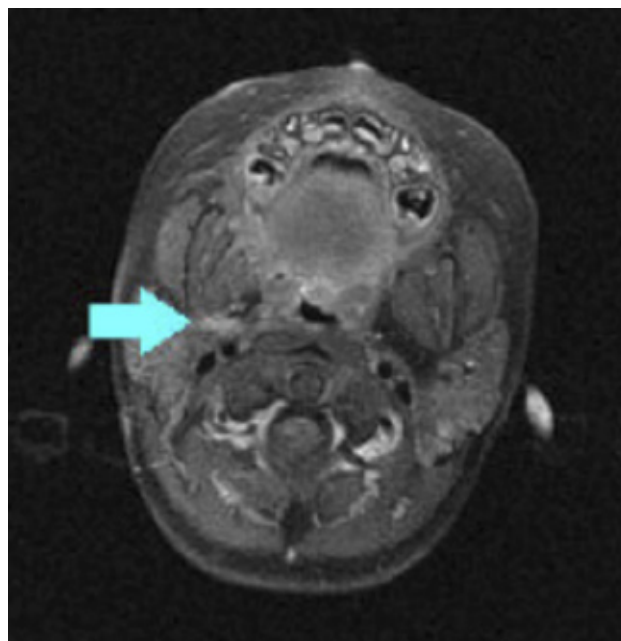


Figura 1C: RMN 6 meses después de la cirugía. Aún en tratamiento quimioterápico. Se observa el resto tumoral posterior al ángulo mandibular derecho de 7 x 5 mm de tamaño, anterior a los grandes vasos.

Discusión

El TD o fibromatosis agresiva es una rara neoplasia benigna de los tejidos blandos formada por una proliferación monoclonal de fibroblastos.

Son tumores de naturaleza benigna localmente muy agresivos y con una alta tendencia a la recidiva local pero sin potencial metastásico.

La forma más común de presentación a nivel de cabeza y cuello suele ser una masa indolora con un aumento de su tamaño. En otras localizaciones la sintomatología puede ser muy variable en dependencia de su lugar de presentación^{1,6}.

La etiología de estos tumores es desconocida aunque se ha relacionado su aparición con diferentes causas, entre las que destacan un antecedente traumático o cirugía previa en el mismo lugar de aparición del tumor⁵, factores hormonales (estudios que demuestran un aumento de incidencia después del embarazo o una regresión tras tratamiento con Tamoxifeno sugieren una influencia hormonal en el desarrollo tumoral), predisposición genética (mutación en el gen APC en casos relacionados con la PAF o mutaciones en el gen de la B-catenina), entre otros⁷.

Los TD se suelen presentar como una masa profunda, pobremente delimitada e infiltrante, en ocasiones en forma multinodular. La Resonancia Magnética con contraste es la prueba de imagen que mejor nos definirá su localización y extensión en niños, además, permitirá una mayor aproximación diagnóstica respecto a la Tomografía Computerizada (TC), que suele ser la primera prueba diagnóstica junto con la Ecografía en adultos. Su patrón puede ser muy variable aunque suelen presentarse como lesiones isointensas respecto al músculo esquelético en T1

e hiperintensas en T2. Una mayor intensidad en T2 suele corresponder a una mayor celularidad lo que sugiere una mayor agresividad tumoral mientras que áreas hipointensas se correlacionan con un mayor depósito de colágeno.

Histológicamente, se definen por una proliferación bien diferenciada de fibroblastos (con predominio de miofibroblastos), un patrón de crecimiento infiltrante, presencia variable de colágeno entre las células proliferantes, ausencia de atipia celular y escasas mitosis. (Fig. 2)

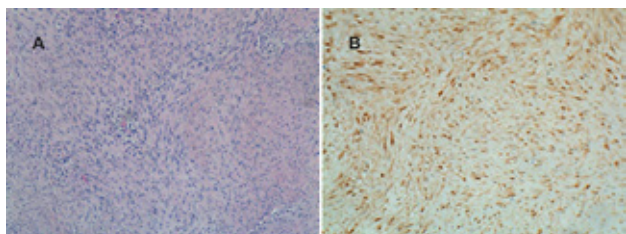


Figura 2: 2A: Se observan haces de células de aspecto miofibroblástico que se disponen en un patrón estoriforme, separados por fibras de colágeno. 2B: la inmunorreactividad nuclear aberrante para B-catenina es de ayuda en el diagnóstico del tumor desmoide

El diagnóstico diferencial es amplio, debiéndose de establecer principalmente con el Sarcoma de tejidos blandos y la Fascitis nodular.

La extirpación quirúrgica con márgenes libres ha sido considerada hasta hace pocos años el tratamiento primario de elección, siguiendo la misma actitud terapéutica que en los sarcomas de tejidos blandos. A diferencia de estos últimos en los que está claro el valor pronóstico de unos márgenes quirúrgicos libres, en el TD no se ha conseguido demostrar de forma rotunda una clara correlación entre márgenes positivos y su recurrencia local. Varias series de pacientes⁷, como la publicada por Salas S et al⁷, no han conseguido demostrar esta relación. Esto ha hecho que en los últimos años se haya optado en algunos casos por una actitud expectante, predominando la preservación de la función y/o estética del paciente en aquellos pacientes asintomáticos con una localización tumoral no crítica.

Todo ello se ha definido en un algoritmo de tratamiento consensuado por numerosos expertos de la la European Organisation for Research and Treatment of Cancer (EORTC) Soft Tissue and Bone Sarcoma Group (STBSG)¹⁰.

En los TD de cabeza y cuello debido a su localización se considera hoy día el tratamiento médico con Quimioterapia como primera elección, pudiendo optar por la cirugía si ésta no conlleva una gran comorbilidad, como correspondería a nuestro paciente. Otras terapias como los agentes antihormonales (Tamoxifeno/Toremifeno) suelen emplearse como segunda elección a la cirugía sobretodo en los casos de TD de la pared abdominal.

El tratamiento complementario de elección en caso de márgenes afectos o tumores no resecables se realiza mediante Quimioterapia o Radioterapia.

En este paciente, la quimioterapia es preferible por la comorbilidad que ocasionaría el tratamiento radioterápico en esta localización y a esta edad.

Conclusiones

Los tumores desmoides son un grupo poco frecuente de tumores benignos de origen fibroblástico, localmente agresivos y con tendencia a recaer.

La exéresis quirúrgica es el tratamiento fundamental siendo la resección completa con márgenes libres el objetivo, excepto en los casos que por su localización anatómica su resección puede conllevar una hipofunción o una mutilación considerable en los que el tratamiento médico con Quimioterapia sería de elección¹⁰.

En aquellos casos de tumores desmoides de pequeño tamaño estables sin una localización anatómica crítica se puede optar por una actitud expectante^{8,10}.

Bibliografía

1. De Bree E, Zoras O, Hunt JL, et al. Desmoid tumors of the head and neck: a therapeutic challenge. *Head Neck* 2013;36:1517–26.
2. Fletcher CDM, Bridge JA, Hogendoorn P, Mertens F (eds): WHO Classification of Tumours of Soft Tissue and Bone (IARC WHO Classification of Tumours), ed 4. Lyon, IARC, 2013.
3. Kasper B, Stroebel P, Hohenberger P. Desmoid tumors – clinical features and treatment options for advanced disease. *Oncologist* 2011;16:682–93.
4. Sharma A, Ngan B, Sandor G, et al. Pediatric aggressive fibromatosis of the head and neck: a 20-year retrospective review. *J Pediatr Surg* 2008;43:1596–604.
5. Peña S, Brickman T, StHilaire H, et al. Aggressive fibromatosis of the head and neck in the pediatric population. *Int J Pediatr Otorhinolaryngol* 2014;78:1–4.
6. Collins BJ, Fischer AC, Tufaro AP. Desmoid tumors of the head and neck. *Ann Plast Surg* 2005;54:103–8.
7. Wang WL, Nero C, Pappo A, Lev D, Lazar AJ, López-Terrada D: CTNNB1 genotyping and APC screening in pediatric desmoid tumors: a proposed algorithm. *Pediatr Dev Pathol* 2012;15:361–367.
8. Salas S, Dufresne A, Bui B, Blay JY, Terrier P, Ranchere-Vince D, Bonvalot S, Stoeckle E, Guillou L, Le Cesne A, Oberlin O, Brouste V, Coindre JM: Prognostic factors influencing progression-free survival determined from a series of sporadic desmoid tumors: a wait-and-see policy according to tumor presentation. *J Clin Oncol* 2011;29:3553–3558.
9. Briand S, Barbier O, Biau D, Bertrand-Vasseur A, Larousserie F, Anract P, Gouin F: Wait-and-see policy as a first-line management for extra-abdominal desmoid tumors. *J Bone Joint Surg Am* 2014;96:631–638.
10. Kasper B, Baumgarten C, Bonvalot S, et al. Management of sporadic desmoid-type fibromatosis: a European consensus approach based on patients' and professionals' expertise – a sarcoma patients EuroNet and European Organisation for Research and Treatment of Cancer/Soft Tissue and Bone Sarcoma Group initiative. *Eur J Cancer*. 2015;51:127–36.