

Nuestra iniciación con Baha

Our initiation with Baha

Servicio de ORL del Hospital
Militar de Zaragoza

RESUMEN

El objetivo de este artículo es aportar nuestra experiencia positiva en la aplicación de sistema osteointegrado (BAHA) como alternativa en la rehabilitación auditiva de la otitis media crónica cuando los audífonos endoaurales están contraindicados.

PALABRAS CLAVE:

Audífono osteointegrado. Audífonos por vía ósea.

SUMMARY

The purpose of this article is to contribute our positive experience for the application of the bone-anchored hearing aid (BAHA) in chronic otitis media in which the use of an air conduction hearing aid is contraindicated.

KEY WORDS:

Bone anchored hearing aid. Bone conduction hearing aids.

Introducción

Conocemos dos vías de propagación mecánica por las que el sonido llega hasta la cóclea: la vía aérea y la vía ósea. En la cóclea se realiza la compleja codificación que transforma estos estímulos mecánicos en otros bioeléctricos que discurrirán por las vías y núcleos del sistema nervioso central hasta alcanzar las áreas auditivas que completan el sentido del oído.

Sorprende el gran valor que damos a la vía ósea en nuestras exploraciones audiométricas y lo poco que la utilizamos como camino de rehabilitación auditiva.

La cápsula ósea en la que se encuentra el órgano de la audición se comporta como protectora ante traumatismos externos, pero a su vez interviene de manera activa en la audición. Por un lado, actúa como un filtro de frecuencias componentes de la voz, motivo por el cual extrañamos la nuestra propia al escucharla en una grabación (1); por otro lado, tiene un papel fundamental en los cambios de presión atmosférica, o en los procesos inflamatorios agudos donde se produce una sensación de resonancia y aumento de intensidad subjetiva del sonido que llega por esta vía. Es más que conocido el hecho de que dicha resonancia aumenta la sensación sonora en los oídos en los que no funciona el mecanismo amplificador del oído medio.

A su vez, son numerosos los pacientes que sufren la desgracia de padecer una otitis media crónica bilateral que impide adaptar una prótesis convencional por vía aérea. La necesidad de oír de estos pacientes les lleva a sufrir una constante lucha entre la otorrea y el audífono, vivida siempre con angustia por el paciente y por el propio médico.

La utilización de la vía ósea como rehabilitación auditiva es conocida desde 1977, cuando Tjellström A y Hakansson (2) aplican el sistema de osteointegración ideado por

Branemark en 1966, que tanto ha sido utilizado en odontología, para este otro fin (3,4).

El BAHA (Bone Anchored Hearing Aid) como así lo denominan Tjellström y col, consiste en conseguir la integración de un tornillo de titanio en el hueso cerca del oído y conectarlo directamente atravesando la piel a un audífono. Su principio audiológico es simple: el uso de una vía auditiva válida, que además está potenciada en las hipocusias de transmisión; y su gran ventaja consiste en evitar la necesidad de ocluir el canal auditivo externo, no interfiriendo en los problemas inflamatorios o anatómicos que afectan al oído del paciente. Figura 1.

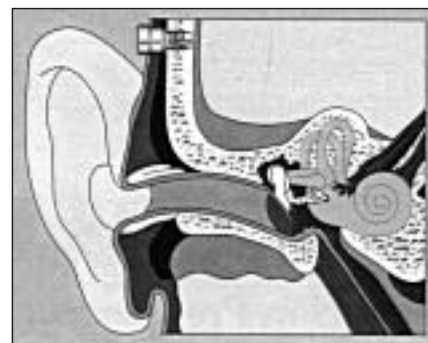


Figura 1: Esquema representando la disposición del tornillo del BAHA.

A los primeros pacientes implantados en Suecia (5) les siguieron nuevos casos en otros países (6, 7, 8, 9) siendo actualmente varios miles en los que este procedimiento se ha demostrado eficaz. En la actualidad, el sistema BAHA se está introduciendo en los servicios de ORL españoles (10), siendo el Hospital Militar de Zaragoza uno de los primeros en acoger este procedimiento.

En la década de los 80 se introdujo en España una variante fabricada por Xomed conocida como Audiant Bone Conductor, diferenciándose del anterior fundamentalmente en la no-exteriorización del tornillo osteointegrado, pareciendo así más cosmético, pero disminuyendo también su eficacia (11,12,13), hasta el punto que ha dejado de fabricarse. Figura 2.

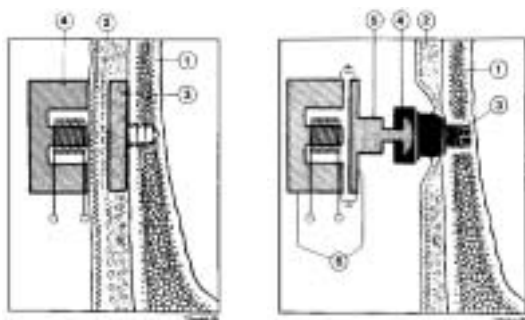


Figura 2: Diferencias entre el sistema transcutáneo (AUDIANT) –izquierda– y el 190 sistema percutáneo (BAHA) –derecha–. En ambos están numerados: hueso craneal (1), dermis (2), implante de titanio (3). En Audiant el transductor (4 izquierda) se apoya a directamente piel. En BAHA el transductor (6) lo hace completando la pieza externa con una bayoneta de acoplamiento (5), que se unirá a un pedestal (4 derecha) fijo al implante y perforando la piel.

Indicaciones del Baha (1)

Las indicaciones prioritarias del BAHA son: a) las otitis crónicas en las que el uso de audífonos por vía aérea no sea posible, b) malformaciones congénitas de oído medio o externo y c) son útiles también como alternativa en ecema, estenosis de CAE, fundamentalmente si existe componente transmisivo (gap) como en la otoesclerosis, timpanoesclerosis, si bien en teoría el BAHA depende más del umbral óseo que del gap.

Selección de los primeros pacientes

Aceptamos el protocolo aconsejado por la casa fabricante Nobel Biocare USA a través de su distribuidora en España Suministros Hospitalarios S.A., que incluye un cuestionario previo con unos datos básicos del paciente, de su diagnóstico y su estado audiométrico, así como uno postoperatorio para valorar grado de satisfacción y correcto uso de la prótesis y los posibles procedimientos quirúrgicos.

Inicialmente seleccionamos a tres pacientes susceptibles de mejorar con BAHA. Los candidatos a los que nosotros ofrecimos este procedimiento pertenecían a la primera indicación. Los tres se quejaban de los continuos problemas que les ocasionaba el audífono que llevaban. En los tres, el grado de sordera era grave coincidiendo en el hecho de conservar solo un oído útil. Sin embargo el Gap auditivo de este oído era amplio, con una vía ósea en torno a los 45 dB estando indicado en este caso el modelo más pequeño y cómodo, el HC 300 (1). Se nos informó la existencia del modelo corporal HC 220, útil por su mayor potencia para casos de umbral óseo más bajo.

Se realizó una exploración auditiva completa, avalada por el hecho de ser pacientes conocidos desde hace tiempo en nuestro Servicio: exploración microscópica, audiométrica vía aérea y ósea e incluso estudio TAC. Se descartaron otras posibilidades quirúrgicas.

De todas las pruebas realizadas, fue decisiva la comprensión verbal mediante el test Rod, consistente en una varilla unida al BAHA externo, que el paciente debía de morder para obtener el mejor sucedáneo posible de la vía ósea. Se recomienda una puntuación máxima para la discriminación del habla mejor del 60 % al utilizar listas de palabras fonéticamente equilibradas (1). También se dio importancia a la comparación subjetiva con el audífono propio. De hecho, los dos pacientes desechados oían más con el BAHA pero la discriminación era mejor con el suyo. El comportamiento emocional ante lo que les propusimos también fue decisivo para elegir a la primera candidata.

Intervención quirúrgica

La descripción de la técnica quirúrgica está ampliamente descrita por Tjellström y col (1), pero conviene destacar algunos aspectos de dicha intervención:

El material utilizado es un tornillo de titanio. La osteointegración consiste en la íntima adhesión de este material al hueso mediante vínculos activos, que minimizan al máximo la distancia entre ellos. Figura 3.

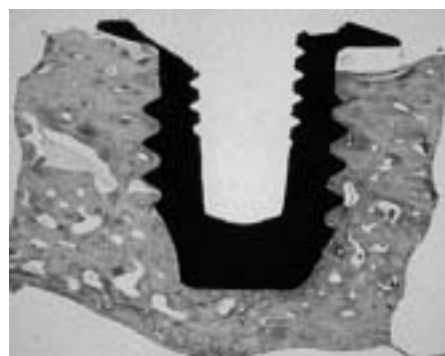


Figura 3: Preparación microscópica de la osteointegración del tornillo. Se aprecia el contacto íntimo del implante con el hueso. Tomado de Van der Pouw CTM (9)

Es fundamental evitar cualquier contaminación, incluso aséptica, para conseguir dicha osteointegración. Por lo tanto, la intervención se hace metódicamente, tocando dicho material solo con piezas de titanio. Este aspecto se supera con cierta minuciosidad y paciencia, por lo demás es un procedimiento sencillo quirúrgicamente.

El tipo de anestesia a emplear podría ser local por el gesto quirúrgico tan concreto, pero en la práctica dado la laboriosidad y el tiempo, aproximadamente hora y media, que supone la falta de hábito, es aconsejable el uso de anestesia general.

Existen dos opciones a la hora de plantear la estrategia quirúrgica: a) colocar el tornillo y esperar varios meses a su integración protegido por la piel en una herida cerrada para después en una segunda intervención colocar el pedestal externo; b) realizarlo en un solo tiempo, arriesgando una posible infección por la puerta de entrada que creamos al perforar la piel. Nosotros usamos este último procedimiento y no tuvimos problemas.

El colgajo de piel que rodea al pedestal debe estar libre de folículos pilosos y ser lo suficiente delgado para permitir la colocación posterior del BAHA externo, así como evitar los desplazamientos de la piel. Hay varios procedimientos para elaborar dicho colgajo.

El tiempo de osteointegración aconsejado es de varios meses. En nuestro primer caso esperamos tres meses. Los cuidados postoperatorios llevados en este tiempo fueron sencillos. A la semana se retiraron los puntos del colgajo. En algún momento parece ponerse en duda la viabilidad del mismo, pero al parecer esto es signo de haberse realizado correctamente.

Adaptación del Baha

Hay que tener en cuenta que el BAHA es un aparato electrónico y que su puesta en marcha puede plantearnos alguna dificultad que ha de solventarse con ayuda de los distribuidores o de otros colegas que tengan experiencia en ellos. Figura 4.



Figura 4: Esquema de todas las piezas visibles de BAHA y su posición retroauricular.

Existe a su vez, un manual del usuario, que informa a los pacientes de algunos aspectos básicos de funcionamiento y posibilidades: atenuación de altas o de bajas frecuencias, accesorios como adaptador de audio, micrófonos direccionales, etc.

Cuidados y mantenimiento postadaptación. La limpieza del pedestal debe ser cuidadosa y continuada por parte del paciente, de la misma forma que haría con un implante dental. En las revisiones periódicas requerirá algún ajuste del pedestal, recambio de alguna pieza.

Los controles se deben realizar en campo acústico libre con una audiometría de tonos puros y la discriminación de palabras a 63 dB con un ruido de fondo de 57 dB SPL (relación señal/ruido de 6 dB) ajustando el control del volumen al máximo nivel sonoro confortable. A los seis meses de la adaptación el paciente rellenará un cuestionario para valorar su aceptación subjetiva (1).

Discusión

Nos sorprende la poca aceptación que ha tenido en nuestro país la utilización de la vía ósea como método rehabilitador de la hipoacusia. Apuntamos como posibles motivos: tener que recurrir a una intervención para solucionar un problema auditivo, su costo económico, el aspecto cosmético de llevar un tornillo visible en la cabeza, la escasa fortuna que obtuvo el método Audiant que pretendía superar este inconveniente, y también, el desconocimiento del sistema en algunos pacientes, que no dudarían en ponérselo.

Creemos que hoy existe una experiencia amplia en el uso del BAHA a nivel mundial y que su utilidad está fuera de toda duda (14,15).

Son varios los hospitales españoles que están introduciendo el BAHA; esperemos que el grado de satisfacción de nuestra paciente alcance a otras personas con problemas similares y que nosotros dispongamos de un arma más den-

tro del arsenal terapéutico que ofrecer a pacientes con problemas graves de audición.

Bibliografía

1. Tjellström A, Hakansson B. The Bone-anchored hearing aid: Design, principles, indications and long-term clinical result. *Otolaryngol Clin North Am.* 1995; 28: 53-72.
2. Tjellström. The Bone-anchored hearing aid. En "Otolologic Surgery". D. Brackmann editor. Philadelphia. W.B. Saunders Co. 1995.
3. Branemark PI, Hansson BO, Adell R. Osseointegrated implants in the treatment of the edentulous jaw. *Scand J Plast Reconstr Surg* , 111 (suppl 16): 1-132..
4. Albrektsson KJT, Branemark PI, Hansson BO, Lindström J. Osseointegrated titanium implants: Requirements for ensuring a long-lasting, direct bone-to-implants abcho- rage in man. *Acta Orthop Scand.* 1981, 52: 155-170.
5. Tjellström A, Ganström G. Long term follow-up with the bone anchored hearing aid: A review of the first 100 patients between 1977 and 1985. *Ear Nose Throat J* 1994, 73: 21-23.
6. Proops DW. The Birmingham Bone-anchored hearing aid programme: Surgical methods and complications. *J Laryngol Otol* 1996. 110 (suppl 21): 7-12.
7. Hakansson B, Lindén G, Tjellström A, Ringdahl A, Jacobsson M, Carlsson P, Erlandsson BE. Ten years of experience with the Swedish Bone-anchored hearing system. *Ann Otol Rhinol Laryngol.* 1990. 99 (suppl 151): 1-16.
8. Snik AFM, Dreschler WA, Tange RA, Cremers CWRJ. Short- and long-term results with implantable transcutaneous and percutaneous Bone-conduction devices. *Arch Otolaryngol Head Neck Surg.* 1998. 124: 265-268.
9. Van der Pouw CTM. Bone Anchored Hearing. Short and long term result. Thesis. KU Nijmegen. Netherlands. Jun 1998.
10. Ramos J, Martínez Salazar J, Portell M, Lasso M, Aviles P, Martín R, López Moya J. Sistema BAHA: Fundamentos e indicaciones. Congreso Nacional de la SEORL. Las Palmas. Noviembre 1999.
11. Fetferman BL, Luxford W. Rehabilitación de hipoacusias conductivas. En *Clínicas Otorrinolaringológicas de Norteamérica*, Vol 5/1997: 737-739.
12. Hough JVD, Hough DA, McGee M. Long term results for the Xomed Audiant Bone Conductor. *Otolaryngol Clin North Am.* 1995.28: 43-52.
13. Negri S, Bernarth O, Häusler R. Bone conduction implants: Xomed Audiant Bone Conductor vs. BAHA. 1997. *ENT Journal.* 76. pág. 6.
14. Carlsson P, Hakanson B. The Bone-anchored hearing aid: Reference quantities and functional gain. *Ear Hear.* 1997. 18: 34-41.
15. Goode RL, Rosenbaum ML, Maniglia AJ. The history and development of the implantable hearing aid. *Otolaryngol Clin North Am.* 1995. 28: 1-16.

Correspondencia

Dr. José María Abad Royo
Nicolás Guillén, 4 - 1.º E
50015 ZARAGOZA